Brillenhaematom und Gesichtsschädelfrakturen

Inaugural-Dissertation

zur

Erlangung der Doktorwürde der Hohen

Medizinischen Fakultät der Ruprecht-Karls-Universität

zu Heidelberg

vorgelegt von

Walter Lorenz

Meinen Eltern gewidmet.

Es ist mir eine angenehme Verpflichtung Herrn Priv.-Dozenten Dr. Schneider, Freiburg dem derzeitigen Leiter der chirurg. Universitätsklinik Heidelberg auch an dieser Stelle meinen Dank auszusprechen für das meiner Arbeit jederzeit in besonderem Maße entgegengebrachte Interesse.

Gedruckt mit Genehmigung der Medizinischen Fakultät
der Universität Heidelberg

Der Referent: Dr.K.Schneider
Der Dekan: Prof.Dr.C.Schneider

1935.

- . - . - . - . - . - . - . - . - . - . - . - .

Lebenslauf .

Am 15.3.1910 wurde ich, Walter Lorenz, als Sohn des Grubensteigers Friedrich Lorenz und seiner Ehefrau Lina geb.Hafner in Landsweiler/Saar geboren;.Bis zu meinem 10.Lebensjahr besuchte ich die Volksschule i Landsweiler. Ostern 1920 wurde ich in die Sexta der Staatl.Oberrealschule in Saarbrücken aufgenommen un legte Ostern 1930 die Reifeprüfung ab.Nach Abschlus derselben studierte ich Zahnheilkunde an den Univer sitäten Heidelberg (SS 1930 bis WS 1931/32), Kiel (SS 1932), Graz (WS.1932/33) und kehrte im SS 1933 wieder nach Heidelberg zurück. Am 15.12.1934 erhie ich die zahnärztl.Approbation.

- . - . - . - . - . - . - . - . - . - . - . - .

Druckfehlerberichtigung:

S.7 Z.25 v.o.: Opticum statt Optivum
S.8 Z.13 v.u.: Lidhaematom " Lid-facmaton (n)
S.10Z.11 v.o.:Musculus palpebrae statt palpetrae
S.17Z. 5 v.o.:W a g e m a n n statt W a g e n m an
S.28Z.12 v.o.:Besonders statt Besonder
S.28Z.14 v.o.:Contrecoup statt Comtrecoup
S.29Z. 6 v.o.:aus den Proc.frontalis statt aus dem.
S.35 Z.15 v.o.:zygomatico-maxillaris statt zyhomatic maxillari

- . - . - . - . - . - . - . - . - . - . - . - .

Abb.5 Abb.8 Abb.13 Seiten vertauscht.

Abbildungen 5, 8, 13 Seiten vertauscht.

Brillenhaematom und Gesichtsschädelfrakturen

Inaugural-Dissertation

zur

Erlangung der Doktorwürde der Hohen

Medizinischen Fakultät der Ruprecht-Karls-Universität

zu Heidelberg

vorgelegt von

Walter Lorenz


Digitized by the Internet Archive
in 2026

https://archive.org/details/IA40153311_0110

Das Auftreten eines Blutergusses in die die Knochen deckenden Weichteile gibt den Hinweis auf die Möglichkeit und Art eines eventuell bestehenden Bruches. An der Frakturstelle kommt es durch das die Fraktur bewirkende Trauma zu Gefäßzerreißungen in dem dem Knochen anhaftenden Periost und in den umgebenden Weichteilen und so zu einer blutigen Durchtränkung des Gewebes in der Umgebung der Frakturstelle. Beweisend für eine Fraktur ist jedoch ein derartiges Haematom an der unmittelbar vom Trauma betroffenen Stelle keineswegs, da die einwirkende Gewalt durch Gewebsquetschung, auch ohne daß der Knochen dabei frakturiert zu sein braucht, im Weichteilgewebe einen Bluterguß hervorrufen kann. Bildet sich dagegen an einem von der Gewalteinwirkung nicht unmittelbar betroffenen Orte ein Haematom, so ist uns damit schon in weit größerem Maße der Verdacht auf eine vorhandene Fraktur gegeben.

Ihrer Aetiologie nach unterscheiden wir bei den sich an den Augenlidern lokalisierenden Haematomen:

1. Haematom durch Gewebsquetschung,
2. Stauungshaematom und
3. Frakturhaematom.

Das schon durch verhältnismäßig schwache Kontusionen gegen die Augenhöhle selbst auftretende sogenannte „blaue Auge" ist in unseren Betrachtungen über das bei Gesichtsschädelfrakturen auftretende Brillenhaematom bei der Diagnostik von vornherein auszuschließen. Denn es unterscheidet sich in seiner Entstehung prinzipiell nicht von den sonstigen am Ort der Gewalteinwirkung durch Prellung der Weichteile hervorgerufenen subkutanen Blutungen und bietet uns demnach, wenigstens so weit seine Entstehung in Frage kommt, nichts Abweichendes und Unbekanntes. Abgesehen von diesen durch unmittelbare Gewalteinwirkung gegen die Augenhöhle entstandenen Blutungen in die Lider oder auch in die Conjunctiva bulbi können auch Blutungen in die Lider und in die Bindehaut des Auges auf indirektem Wege durch bestimmte mechanische Ursachen hervorgerufen werden, so z. B. durch starke Kompressionen der Brust oder des Unterleibs etwa infolge Einklemmung zwischen die Puffer von Eisenbahnwagen oder durch Erbrechen sowie durch heftige Hustenstöße, besonders bei Keuchhusten. Fälle dieser Art finden wir beschrieben von Perthes (1899) und von Milner (1905). Bei letzterem kann es in seltenen Fällen, wie Wagemann darlegte, durch Erhöhung des intrathorakalen Druckes infolge der verstärkten krampfhaften Exspiration, bei Verschluß der Glottis

zu plötzlicher Rückstauung des nervösen Blutes in die klappenlosen Hals- und Kopfvenen und damit zu zahlreichen Hämorrhagien, vornehmlich in die Haut des Gesichtes kommen, wobei auch die Lider durch starke Schwellung aufgedunsen und durch massenhafte punktförmige Blutungen blaurot bis blauschwarz verfärbt sein können. Bei der verhältnismäßig großen Seltenheit der so durch venöse Rückstauung entstandenen Blutergüsse in die Lider kommt ihnen in differentialdiagnostischer Beziehung gegenüber den „frakturellen Haematomen" kaum eine Bedeutung zu, besonders da sie in ihrer Aetiologie im allgemeinen ohne Schwierigkeit schon durch die Anamnese bestimmt werden können. Auch finden wir solche Blutextravasate bei Stauungshaematomen nicht allein auf die Augenlider beschränkt, sondern wir finden dabei auch an anderen Körperstellen, über das Gesicht, über Hals und Rumpf, derartige Petechien verbreitet. Das Stauungshaematom kann daher gegenüber den durch Fraktur oder durch Gewebsquetschung entstandenen Haematomen mit Sicherheit abgegrenzt werden.

Gegenüber diesen teils also auf direktem, teils auf indirektem Wege nervorgerufenen Blutungen kommt jedoch den sogenannten fortgeleiteten Blutungen in die Augenlider für die Diagnose der Schädelfrakturen eine besondere Bedeutung zu. Die Blutergüsse in die Augenlider, häufig mit Blutung in die Conjunctiva vergesellschaftet, werden fast allgemein als ein für Schädelbasisbruch pathognomisches Symptom gewertet. Darüber finden wir in den Lehrbüchern der Chirurgie die Auffassung, daß es besonders bei Brüchen im Bereich der vorderen Schädelgrube, insbesondere im Bereich des Orbitaldaches und im Grenzbereich der vorderen und mittleren Schädelgrube zu einem Bluterguß oft um beide Augen herum kommt. Um nun zu dieser ziemlich allgemein vertretenen Ansicht Stellung nehmen zu können und um andererseits die etwa gleichfalls vorhandenen und in vorliegender Arbeit aufzuzeigenden wechselseitigen Beziehungen zwischen Gesichtsschädelfrakturen und Brillenhaematom feststellen zu können, werden wir uns zuvor über Entstehungsmechanismus, über Herleitung und Verlauf dieser Lidblutungen, vor allem aber über die besonderen anatomischen Verhältnisse der Augenhöhle und der Lidgegend in allen Einzelheiten klar werden müssen; denn darüber geben uns die Lehrbücher keinen Aufschluß.

Zuvor wäre nur noch ganz kurz die normale Anatomie der den Gesichtsschädel bildenden Knochen zu besprechen.

Während die Abgrenzung des Gesichtsschädels nach oben gegen das Schädeldach, gegen das paarig angelegte os parietale mit dem os frontale in der sutura coronalis anatomisch fest bestimmt ist, besteht zwischen den den Gesichtsschädel und den die Schädelbasis bildenden Knochen keine natürliche anatomische Trennungslinie. So sind zum Teil nämlich die gleichen Knochen sowohl an der Bildung des Gesichtsschädels wie auch an der Bildung der Schädelbasis im Bereich der vorderen Schädelgrube beteiligt.

Der Begriff „Gesichtsschädel" ist daher anatomisch gegenüber „Schädelbasis" nicht scharf umrissen und abgegrenzt. Das Stirnbein bildet mit seiner unteren Fläche der facies orbitalis den vorderen Teil der oberen Augenhöhlenwand, gehört damit zum Gesichtsschädel. Die obere Fläche, die facies cerebralis, bildet einen Teil der vorderen Schädelgrube, gehört damit also zur Schädelbasis. Auch das Siebbein füllt in der Schädelbasis mit seinen Lamina coribosa und der Christa galli die incisura ethmoidalis des Stirnbeins aus und reicht so mit diesem oberen Teil in die vordere Schädelbasisgrube hinein, beteiligt sich aber auch gleichzeitig mit der Lamina papyracea an der Bildung der medialen Wand der Orbita und stößt oben mit der pars orbitalis des Stirnbeins, vorn mit dem Tränenbein, unten mit dem processus orbitalis des harten Gaumens und dem os sphenoidale zusammen. Der untere, frei herabhängende Rand der medialen Wand des Siebbeinlabyrinths bildet die mittlere und obere Nasenmuschel (Spalteholz). Mit seiner Hauptmasse reicht das os ethmoidale also tief in den Gesichtsschädel hinein. Diese beiden Gesichtsknochen Stirnbein und Siebbein nehmen zusammen fast die ganze obere und mediale Wand der Orbita ein und bilden auch gleichzeitig mit ihren oberen Flächen den größten Teil der vorderen Schädelbasisgrube. Außer Stirnbein, Siebbein und dem os sphenoidale, das sich mit seinem größten Teil auf die Schädelbasis erstreckt, mit einem kleinen Anteil auch die hintere Augenhöhle mit dem foramen opticum und der fissura orbitalis superior einnimmt, sind an der Bildung der Orbitalhöhle noch Tränenbein, Oberkiefer und Jochbein beteiligt. Vor allem nehmen diese beiden letzteren Anteil an der Bildung der unteren und seitlichen Orbitalwände und des seitlichen, unteren und mittleren Orbitalrandes. Der Oberkiefer bildet mit der oberen Fläche seines Corpus den Boden der Augenhöhle und mit seinem aufsteigenden Processus frontalis den mittleren Orbitalrand. Nach lateral wird die Augenhöhle durch den Processus fronto-sphenoidalis des os zygomaticum begrenzt. Der Proc. fronto-sphenoidalis trifft in der sutura zygomatico-frontalis mit dem Proc. zygomaticus des Stirnbeins zusammen. Durch seinen Proc. temporalis besitzt das Jochbein eine Verstrebung gegen die Schläfenbeinschuppe in Form des Arcus zygomaticus. Gegenüber diesen bis jetzt angeführten Gesichtsknochen treten bei unseren Betrachtungen Nasenbein und Unterkiefer an Wichtigkeit zurück, weil ich in Uebereinstimmung mit den Beobachtungen W ö r n e r ' s bei Frakturen, die nur auf diese beiden Gesichtsknochen beschränkt blieben, keinen Bluterguß in die Augenlider feststellen konnte.

Es ist eigentlich erstaunlich, feststellen zu müssen, wie wenig Beachtung das Brillenhaematom noch bis vor wenigen Jahren in der Literatur gefunden hat. In den Lehrbüchern der Chirurgie findet es nur mit einem kurzen Hinweis auf seine Bedeutung als Symptom bei den Schädelfrakturen, insbesondere denen der Basis Erwähnung, ohne daß wir jedoch genauere Angaben über seinen

Entstehungsmechanismus erhalten können oder Angaben darüber, warum es gerade zu einem solchen charakteristischen, an eine bestimmte Form und Ausdehnung gebundenen Bluterguß kommt. Es finden sich in der Literatur meist nur verstreut, ziemlich kurz und allgemein gehaltene Erklärungen, woraus etwa zu entnehmen ist, daß der Bluterguß aus der Tiefe der Augenhöhle sich nach vorne zu ausbreitet und dabei „zuerst unter der Bindehaut, dann auch unter der äußeren Lidhaut erscheint" (Küttner 1921). Auch bei Wasmund finden wir keine ausführlichen Erläuterungen; danach breitet sich das Blut „am Ort des Basisbruches im lockeren Bindegewebe und Fettgewebe der Umgebung aus und wird nach Tagen oder Stunden an der Oberfläche sichtbar". Dabei ist es durchaus abwegig, zu behaupten, worauf ich schon hier hinweise, daß das Blut bei Brüchen des oberen Orbitaldaches, der seitlichen Orbitalwand und der Siebbeinplatte „im Fettgewebe der Orbita vordringt" und, wie sich allmählich auch Wullstein-Wilms äußern: Bei Frakturen des Orbitaldaches besteht stets „eine Blutung ins Orbitalfett", in das obere Lid und die Conjunctiva. Wir werden im Gegensatz dazu gerade sehen, und ich werde darauf noch ausführlicher zurückkommen, daß das Blut, wie Liebrecht in vorbildlichen Untersuchungen gezeigt hat, keinerlei Neigung hat, sich in dem Fettgewebe der Orbita auszubreiten. Inwieweit außerdem die Behauptung berechtigt ist, daß bei den Orbitaldachfrakturen „stets" eine Blutung in das obere Lid und in die Conjunctiva bestehe, werden wir ebenfalls auf ihre Richtigkeit in dieser hier aufgestellten Allgemeingültigkeit nachprüfen müssen. Auch Matti äußert sich über den Entstehungsmechanismus und über die Art des Verlaufs der Lidblutungen bei Schädelfrakturen recht unklar: Die Blutungen würden durch Vermittlung bindegewebiger Züge von der Schädelbasis an die Oberfläche fortgeleitet werden.

Wir sehen also schon, soweit Angaben über den Ursprung und Verlauf des Brillenhaematoms vorhanden sind, bestehen recht abweichende Ansichten. Insbesondere sind in den Lehrbüchern keine Mitteilungen zu finden über die doch auffallende Tatsache, daß sich sowohl das bei Frakturen des Schädels auftretende Lidhaematon aus der Tiefe „der Orbita" wie auch das durch direktes Trauma gegen die Augenhöhle unmittelbar entstandene subkutane Haematom, das gewöhnliche „blaue Auge" keineswegs regellos in Form und Ausdehnung verhalten, sondern daß ihnen in dieser Beziehung besondere, gemeinsame Gesetzmäßigkeiten eigen sind. Wir beobachten nämlich bei den Lidhaematomen, gleich welcher Art, eine Besonderheit, ein Abweichen von dem Verhalten eines Blutergusses an anderen Körperstellen. Wir stellen fest, daß das Lidhaematom auch bei stärkster Blutung dennoch nur auf das Lidgewebe beschränkt bleibt. Darin unterscheidet es sich also von Blutergüssen beispielsweise der Extremitäten oder des Rumpfes, denn hier wächst der Bluterguß in seiner Ausdehnung gewissermaßen proportional der Heftigkeit

des Traumas und der Stärke der Blutung. Auf diese sonderbare Verschiedenheit und dabei in ihrer Beobachtung fast alltäglichen Erscheinung hat Seifert zum ersten Mal hingewiesen und hat in diesem Zusammenhang auch auf ein in seiner Parallele sehr treffendes Beispiel, nämlich auf die bei Nephritis auftretende Oedembildung an den Augenlidern aufmerksam gemacht, wobei sich ebenfalls die ödematöse Schwellung ganz scharf von der Umgebung der Lider abgrenzt. Auf Grund seiner Beobachtungen und Untersuchungen konnte er dann als feststehende Tatsache folgende Regel aufstellen: „Das Lidhaematom überschreitet nie eine Grenze, die ringförmig um das Auge, ungefähr entsprechend der Projektion des knöchernen Orbitalrandes auf die äußere Haut läuft."

Um die Erklärung für diese auffallende Erscheinung finden zu können, müssen wir zuerst Klarheit darüber gewinnen, von wo und auf welchem Weg die Blutung in die Augenlider gelangt.

Bei der kritischen Betrachtung der Literaturangaben über den Vorgang der Entstehung und Ausbreitung von Lidblutungen bei Schädelfrakturen, konnten wir feststellen, daß darüber auch heute noch teilweise recht unklare Anschauungen vertreten werden, obwohl Liebrecht als erster und schon verhältnismäßig früh hierüber grundlegende Feststellungen gemacht hat. Liebrecht kam bei seinen Untersuchungen an einem recht umfangreichen Material über die bei Schädelfrakturen auftretenden Lidhaematome zu richtunggebenden und in seinen Schlußfolgerungen einfachen Erklärungen.

Bei unseren Betrachtungen wollen wir zuerst von der allgemeinen Regel ausgehen, daß am Ort der Fraktur durch Zerreißung des Periosts und der Weichteilgefäße stets eine Blutung stattfindet. Demnach liegt es für uns also nahe, eine Fraktur in der knöchernen Augenhöhle als Ursache für die Blutung in die Lider anzunehmen. Erst nach Beurteilung der anatomischen Lagerungsverhältnisse der in der Augenhöhle gelegenen Gebilde in ihrem gegenseitigen Zusammenhang und in ihrer Bedeutung für die Entstehung und weitere Ausbreitung der Orbitalblutung werden wir sehen, ob auch Frakturen außerhalb der Orbita, ohne eine Verletzung selbst herbeizuführen, als Ursache von Blutungen in die Lider in Frage kommen können. Stets haben wir dabei das „blaue Auge" als Folge einer einfachen Kontusion gegen die Augenhöhle auszuschließen. Liebrecht hat in Fällen von Schädelfrakturen mit Brillenhaematom, bei denen es zum Exitus letalis gekommen war, bei der Obduktion der Leiche regelmäßig eine Fraktur des Orbitaldaches feststellen können, wenn auch häufig erst, nachdem er die durale Bedeckung abgezogen hatte. Schon beim Herausnehmen des Gehirns aus der Schädelhöhle konnte er die Blutung makroskopisch durch die dünnen Orbitalknochen bläulich hindurchschimmern sehen. Ferner ist es ihm gelungen, auch in mikroskopischen Präparaten Verlauf und Verteilung der Blutung zu untersuchen. Er hat in mehreren Fällen

von Schädelfrakturen mit Blutung in die Lider bei folgendem Exitus den gesamten Orbitalinhalt in frontalen Schnitten untersucht und stellte dabei fest, daß die Blutung auftritt am Ort der Fraktur, die stets mit einem Einriß in das festanhaftende orbitale Periost verbunden ist. Die Blutung hält sich nahe der oberen Wandung der Augenhöhle und zeigt, worauf schon früher hingewiesen wurde, keine Neigung nach unten in das Fettgewebe zwischen Muskeln und Sehnerven einzudringen. Aus der seiner Arbeit beigegebenen histologischen Abbildung eines Frontalschnittes durch den Orbitalinhalt ist deutlich die Ansammlung der Blutung, insbesondere über dem Musculus palpebrae zu erkennen. Außerdem ist lediglich noch ein spärliches Vordringen der Blutung in die Tiefe auf den Sehnerven zu in feinen Verzweigungen hinein in die die Fettläppchen trennenden bindegewebigen Septen zu beobachten. Die Ausbreitung der Blutung erfolgt nach vorn zwischen knöchernem Orbitaldach und den beiden Muskeln, dem Musculus palpebrae superioris und dem Musc. rectus superioris, die beide ihren Ursprung am Annulus tendineus communis haben.

Der Annulus ist ein sehniger, trichterförmiger Ring am medialen Rand des foramen opticum, der fest zusammen mit der Duralscheide des Nervus opticus und der aus der Periorbita und der Dura mater gebildeten Membran verbunden ist. Er verschließt das foramen opticum und zusammen mit der von Dura mater und Periorbita gebildeten Membran die fissura orbitalis superior. Die beiden Muskeln verlaufen von ihrem Ursprungsort fast unmittelbar unter dem Orbitaldach, wobei der Musc. levator in seiner platten, länglich-dreieckigen Form den unter ihm verlaufenden Musc. rectus sup. teilweise überdeckt. In ihrem vorderen Teil entfernen sie sich dann vom Orbitaldach, um am oberen Rand des Bulbus anzusetzen. Der Musc. levator teilt sich dabei in eine vordere und in eine hintere Lamelle auf. Während die vordere Ausbreitung hinter dem Musculus orbicularis oculi und vor dem Tarsus ansetzt und weiter zur lateralen Augenwand zieht, heftet sich die stärkere hintere Sehnenausbreitung an den oberen Rand des Tarsus. Der Tarsus bildet als eine derbe schalenförmige Bindegewebsplatte die feste Grundlage der Augenlider. Vom aditus orbitae senkt sich ein bindegewebiges Faszienblatt, das Septum orbitae in die Lider ein, folgt der Rückfläche der Lider und grenzt das Corpus adiposum nach vorn zu ab. In der Mitte ist es diaphragmaartig durchlocht (nach Sabotta). Es trifft im oberen Lid mit der vorderen Sehnenausbreitung des Musc. levator palpebrae am Tarsus superioris zusammen. Am oberen Umfang ist es am kräftigsten, unten, wo es auf die Tarsi trifft, nur sehr zart und stellenweise von Fettläppchen mit dazwischen liegenden bindegewebigen Septen durchsetzt. „Oben entspringt das Septum orbitae von einem dem Margo supraorbitalis angehefteten, niedrigen bindegewebigen Randstreifen, der die Incisura supraorbitalis und frontalis in Kanäle umwandelt“ (S p a l t e h o l z).

Für unsere Ausführungen ist es äußerst wichtig, sich diese anatomischen Verhältnisse genau zu vergegenwärtigen. Die Blutung hält sich dauernd nahe dem Orbitalrand auch dann, wenn sich die Muskeln vom Orbitaldach entfernt haben, um nach unten an den oberen Teil des Bulbus anzusetzen. Der Liebrecht'schen Darstellung über das Vorwärtsschreiten der Blutung von der Frakturstelle, dem Ort ihrer Entstehung, weiter dem Verlauf der beiden Muskeln, besonders dem Musc. levator palp. sup. folgend, bis zum Ansatzpunkt der vorderen Sehnenausbreitung des Muskels am Bulbus konnten wir in allen Einzelheiten nach Prüfung der betreffenden anatomischen Verhältnisse ohne weiteres zustimmen, ohne daß sich uns eine Schwierigkeit oder ein Widerspruch in der Erklärung dieses Weges entgegengestellt hätte. Aber an der Stelle, wo die vordere Lamelle des Musc. lev. palp. sich an der Vorderfläche des Tarsus anheftet, tritt dem Bluterguß ein letztes Hindernis entgegen, welches L i e b r e c h t unberücksichtigt gelassen hat. Es ist das nämlich das ebenso eingehend beschriebene, weil für unsere Darstellung so wichtige Septum orbitale. Diese flächenhafte Faszienplatte, die am ganzen Orbitalrand ansetzt und sich am Tarsus anheftet, erscheint also wohl geeignet, dem weiteren Vordringen der Blutung kurz vor ihrem Auftreten an die Körperoberfläche und damit kurz vor ihrem Sichtbarwerden, als ein unüberwindliches Hindernis entgegenzutreten. Es ist demnach keineswegs so ohne weiteres erklärlich, wie die Blutung „durch den Zwischenraum zwischen oberem Rand des Tarsus und dem Orbitaldach in das Lid" gelangen soll, wie L i e b r e c h t über diesen letzten Wegabschnitt nur kurz berichtet. Auf dieses Hemmnis, das sich dem Bluterguß in seiner bisherigen, natürlichen Ausbreitung entgegenstellt, hat S e i f e r t aufmerksam gemacht.

Wir finden, wie ich schon angeführt habe, in der topographischen und deskriptiven Anatomie über das Septum orbitale die Angabe, daß das Septum am oberen Rand der Orbita die Incisura supraobitalis und frontalis als Kanäle freiläßt, durch die die vom I. Trigeminusast stammenden Nervi supraorbitalis, supra- und infratrochlearis zusammen mit den zugehörigen Gefäßen zur Stirn und Nase hinziehen. Immerhin stellen wir also im Bereich des oberen Septum orbitale zwei wenn auch nur kleine Oeffnungen fest, durch die der Blutung eine Möglichkeit gegeben ist, aus dem Orbitalraum in das Lidgewebe einzudringen. Es ist also die natürlichste Erklärung, diese Kanäle als die Durchgangspforten für Lidblutungen anzusehen. Allerdings kann es nicht die einzige Möglichkeit sein, wie die Blutung aus der Augenhöhle in die Lider gelangt. Wir können mit S e i f e r t diesen Weg als den einfachsten und natürlichsten für alle die Fälle ansehen, in denen das Haematom auf das Oberlid beschränkt bleibt und dürfen S e i f e r t in all den Fällen zustimmen, in denen eine Ausbreitung vom Oberlid aus auf das Unterlid erfolgt. Aber für die Entstehung des isolierten Unterlidhaematoms, wie wir es in einzelnen Fällen, von Gesichtsschädelfrakturen beobachtet haben,

ist uns damit keine Erklärung gegeben, denn hier am unteren Orbitalrand vermissen wir diese Nerven- und Gefäßeinschnitte als die natürlichen Durchflußkanäle für die andrängende Blutung. Die Tatsache, daß also notwendigerweise ein zweiter Weg, zum mindesten bei Blutunterlaufung des Unterlids, vorhanden sein muß, dürfte damit erwiesen sein. Denn ganz so selten, wie Seifert annimmt, ist das Auftreten des alleinigen Unterlidhaematoms nach unseren Beobachtungen keineswegs. Wir konnten in drei von uns beobachteten Fällen von Gesichtsknochenfraktur einen Bluterguß feststellen, der sich nur auf das Unterlid beschränkte. Die Fraktur setzte sich in allen drei Fällen, nämlich bei einem Oberkiefer- und zwei Jochbeinbrüchen bis in den Infraorbitalrand und bis in den Boden der Augenhöhle hinein fort. Auf welchem Weg hat sich also in diesen Fällen von isoliertem Haematom des Unterlids die Orbitalblutung bis in die Lider ausbreiten können?

Seifert selbst gibt noch an, daß der Bluterguß, der genau dem Verlauf des Musc. levator palp. sup. in seiner vorderen Ausbreitung folge, auch die Möglichkeit habe, durch die Scheidewand des Septum orbitale hindurchzutreten und zwar an der Stelle, wo die vordere Lamelle dieses Muskels das Septum durchzieht, um an der Vorderfläche des Tarsus superior anzusetzen. (s. Abb. 1.) Aehnlich verhält es sich am Unterlid des Musc. rectus inferior, der ebenfalls durch das Septum hindurchtritt und an der Vorderfläche des Tarsus inferior ansetzt (vergl. Abb. 1).

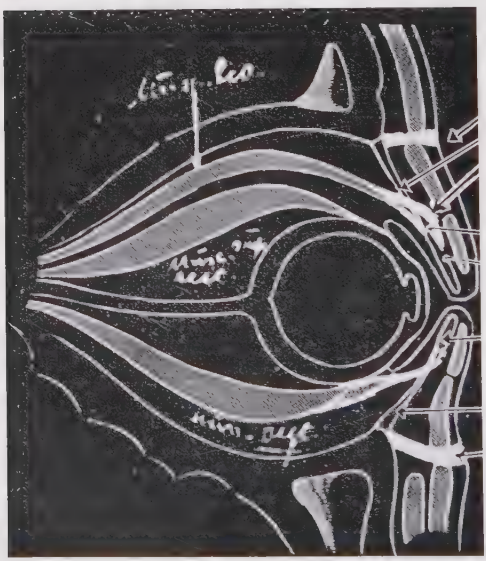

— Grenzscheide von der äußeren Haut zum aditus orbitae
— Sept. orb. sup
— v. L- vordere Lamelle des Musc. lev. palpebrae
— h. L- hintere Lamelle
— Tarsus sup.
— Tarsus inf.
— Sept. orb. inf.
— Grenzscheide am unteren Augenhöhlenrand.

Abb. 1

Schematisierte Darstellung der bindegewebigen Grenzscheide nach Seifert.

Auf eine zweite Möglichkeit, die das alleinige Auftreten des Haematoms am Unterlid erklären könnte, möchte ich noch hinweisen, nämlich auf die Möglichkeit, daß die Blutung in dem Winkel zwischen hinterer Ausbreitung des Musc. levator palp. und Septum orbitale am oberen Rand des Tarsus auf dem Weg durch die feinen Bindegewebszüge, die zwischen den einzelnen, den unteren Rand des Septums durchsetzenden Fettläppchen verlaufen (nach Spalteholz), bis unter die Haut der Augenlider hindurchschreitet (s. Abb. 1 und 2). Diese Möglichkeit ist jedoch

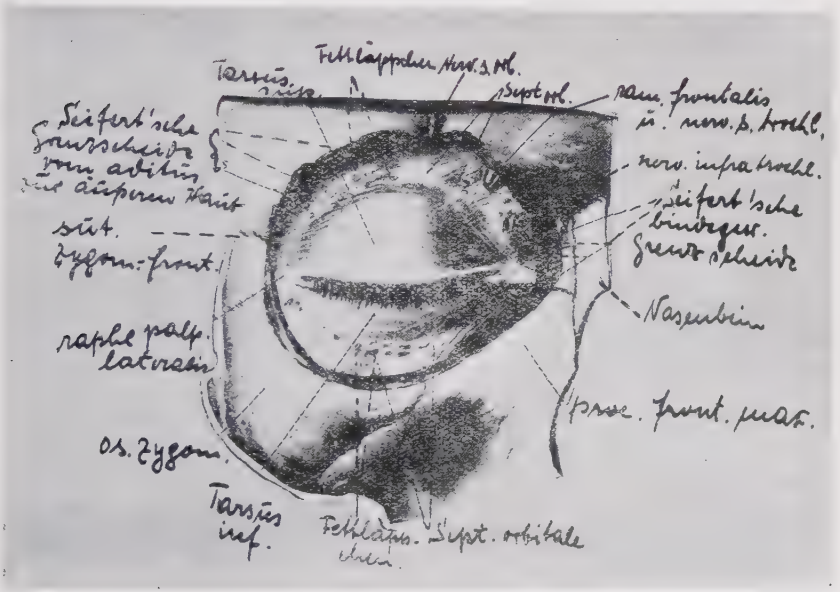

trotz der besonderen Zartheit des Septums in seinem unteren Rand, wegen der bekannten geringen Neigung der Blutung gegen Fettgewebe vorzudringen, wohl nur gering.

Auch K e h l stellte bei seinen Arbeiten über den Entstehungsmechanismus des subkonjunctivalen Haematoms im temporalen Lidwinkel, das wir ja häufig zusammen mit dem Bluterguß in die Augenlider beobachten können, das Vorwärtsschreiten der Blutung bis in die Lider entlang diesen Muskeln fest. K e h l konnte sogar diesen Vorgang im Experiment an der Leiche bestätigen, indem er bei eröffnetem Schädel und unverletzt gelassener Schädelbasis die Orbitaldächer zur Fraktur brachte und dann mit der Kanüle in die über den Orbitaldächern gelegene intakte Dura einstach. Die eingespritzte farbige Flüssigkeit kam schließlich, nachdem er die Leiche auf den Bauch gelegt hatte, „zwischen Knochen und Weichteilen" am oberen Augenlid zum Vorschein. Wie wir sehen, finden wir leider auch bei ihm gerade über den letzten Wegabschnitt der Blutung aus der Augenhöhle in die Lider keine genaueren Angaben.

Zusammenfassend können wir jedenfalls nach den bisherigen übereinstimmenden Untersuchungsergebnissen Liebrechts, Seiferts und Kehls, die der Verlaufrichtung des Musc. levator palp. folgende Ausbreitung der Blutung als den typischen Weg bei Orbitaldachfrakturen ansehen. Dann erfolgt die Blutung nach den Darstellungen von Seifert bei ihrem Austritt aus der Augenhöhle in das Oberlid durch die vom Septum orbitale als Kanäle freigelassenen Inzisuren oder das Blut drängt sich an der Stelle, wo das Septum im Oberlid von dem Musc. levator palp. und im Unterlid von dem Musc. rectus inferior durchbohrt wird, unter die Lider ein. Und schließlich wäre an die Möglichkeit zu denken, daß die Blutung sowohl bei ihrem Weg aus der Augenhöhle in das Oberlid, wie auch in das Unterlid an der Ansatzstelle des Septums auf den knorpeligen Tarsi, wo es von einer ganz besonderen Zartheit ist, die die einzelnen Fettläppchen trennenden Bindegewebszüge zu durchsetzen vermag und so unter der Lidhaut erscheinen kann.

Als Nächstes wäre die Frage zu beantworten, welche die Ursache ist, die zu der sonderbaren Erscheinung einer solchen ringförmigen, scharfen Abgrenzung des Blutergusses führt, worauf ich schon vorher kurz hingewiesen habe. Es liegt die Vermutung nahe, den Grund hierfür in einer besonderen eigenartigen anatomischen Beschaffenheit des Lidgewebes zu suchen. Seifert hat die Beobachtung gemacht, daß nicht nur ein weiteres Vordringen des Blutergusses der Augenlider über diesen kreisförmigen Bezirk hinaus in die Wangen-, Schläfen- oder Stirngegend unmöglich ist, sondern daß auch bei Blutergüssen, die sich über Stirn und Wangen erstrecken, kein Eindringen der subkutanen Blutung von hier aus in die Augenlider stattfand; selbstverständlich nur dann, wenn diese nicht selbst von dem Trauma mitbetroffen waren. Hierdurch entstand gewissermaßen, wie er sich sehr bezeichnend ausdrückt, „das Negativbild des Lidhaematoms". Dieses morphologisch bisher unbekannte Gebilde, das wir auf Grund dieser Beobachtungen annehmen müssen, läßt also weder eine Ausbreitung der Blutung aus der Umgebung der Lidgegend zu diesem hin, noch eine solche von den Lidern auf die Umgebung hin, zu. Wir dürfen daraufhin eine bindegewebige Grenzscheide vermuten, die sich im Bereich des aditus orbitae ringförmig von der äußeren Haut zum knöchernen Orbitalrand zieht. Denn die Annahme, daß der Musc. orbicularis oculi selbst, der am knöchernen Orbitalrand ansetzt und dadurch dem weiteren Vordringen des Blutergusses über den Orbitalrand hinaus einen Widerstand entgegensetzen könnte, ist nicht haltbar, da ja dem Vordringen im Subkutangewebe damit kein Hindernis entgegenstände. Tatsächlich gelang es auch Seifert ohne besondere Schwierigkeit durch Präparation an der Leiche einen schmalen, aber sehr derben Bindegewebsstreifen festzustellen, der von der äußeren Haut ringförmig um die Augenhöhle herum senkrecht in die Tiefe zum Ansatz des Lidschließmuskels verläuft

und am knöchernen Orbitalrand fixiert ist (s. Abb. 1 und 2). Auch konnte er auf experimentellem Weg an der Leiche durch Einspritzen von Luft in das Weichteilgewebe der Orbita das Vorhandensein eines solchen ringförmigen Grenzstranges bestätigen. Hierbei trat nämlich ein Emphysem auf, das auf dem Höhepunkt der Lidauftreibung genau die Grenzlinien des Lidhaematoms aufzeigte. Mit dieser bindegewebigen Grenzlinie, die eine straffe Fixation der äußeren Haut an dem knöchernen Orbitalrand darstellt, ist also die Ursache für die bisher nicht erklärliche, auffallende Erscheinung der scharfen Abgrenzung des Blutergusses, auf dem Höhepunkt seiner Ausbildung kreisförmig über beide Augenlider, gefunden. Seifert hat für dieses charakteristische Bild die treffende und sehr anschauliche Bezeichnung „Brillenhaematom" geprägt.

Die scharfe, bindegewebige Abgrenzung gegenüber der Umgebung der Orbita macht es also, wie wir gesehen haben, subkutanen Blutung unmöglich, sich über diese Barriere hinweg auszubreiten. Daraus haben wir zu folgern, daß Traumen, die nur die Umgebung der Augenhöhle, sei es auch die unmittelbare Umgebung, jedenfalls aber außerhalb dieser bindegewebigen, ringförmigen Fixation treffen, ohne dabei eine Fraktur der die Orbitalhöhle bildenden Knochen und ohne Zerreißungen der Periorbita hervorzurufen, keinen subkatanen Bluterguß oder ein „blaues Auge" herbeiführen können. Wozu noch zu bemerken ist, daß sich ein solcher subkataner Bluterguß der Augenlider, worunter ich das durch Verletzung, etwa durch Prellung der Weichteile an Ort und Stelle entstandene Lidhaematom verstehe, seiner Form und Abgrenzung nach durchaus nicht von dem durch Schädelfraktur in Verbindung mit einer Orbitalfraktur hervorgerufenen fortgeleiteten Lidhaematom zu unterscheiden braucht. Aber selbst dann, wenn das Trauma eine Fraktur der den Gesichtsschädel bildenden Knochen hervorgerufen hat, ohne daß die Fraktur den bindegewebigen Grenzstrang überschreitet, also ohne sich gleichzeitig mit auf die die Augenhöhle bildenden Gesichtsknochen zu erstrecken, wird die durch die Fraktur entstandene Blutung an dem Bindegewebsstrang festgehalten werden und nicht von hier in die Augenhöhle und in die Lider hinein fortgeleitet werden können.

Bei den durchscheinend dünnen Knochengewänden der Augenhöhle, besonders bei den teils papierdünnen Knochen des Orbitaldaches genügt schon ein verhältnismäßig schwaches Trauma, um sie zur Fraktur zu bringen. Mit den dünnen Knochen reißt, wie Liebrecht und Kehl als regelmäßigen Obduktionsbefund erheben konnten, zugleich auch das den inneren Wandungen der Orbita fest anhaftende Periost, die Periorbita, ebenfalls durch. Als äußeres Periost kleidet die Dura mater die Schädelkapsel aus und liegt also auch dem Augenhöhlendach auf seiner cerebralen Fläche fest an. Von der Dura, die besonders reichlich mit Blutgefäßen versorgt ist, treten kleine Arterienabzweigungen in den

Knochen ein. Als eine derbe, bindegewebige, recht widerstandsfähige, dabei aber wenig dehnbare Membran vermag die Dura den bei Frakturen auftretenden Knochenverbiegungen nicht in gleichem Maße zu folgen und löst sich, ohne daß sie dabei ebenfalls verletzt zu werden braucht, wie das K e h l bei seinen Untersuchungen zeigen konnte, von dem Knochen ab. Dabei werden kleine Arterien, wie die aus der Dura in den Schädelknochen ziehenden Abzweigungen an der betreffenden Stelle zerrissen, ebenso zahlreiche Anastomosen zwischen Arteria meningea media mit der Arteria lacrimalis aus der Augenhöhlenarterie, der Arterie ophthalmica. Da die Dura den durch die normalen Knochenöffnungen hindurchtretenden Nerven und Gefäßen fest als Duralscheide anhaftet und auf der cerebralen Seite ebenso wie die Periorbita zusammen mit dem Annulus tendineus von der Orbita aus diese Knochenöffnungen fest verschließt, so preßt sich das unter starkem arteriellem Druck stehende Blut, das sich zwischen Dura und Knochen angesammelt hat, durch die Frakturspalten hindurch und tritt auf diesem Weg in die Augenhöhle ein.

Bei Traumen gegen die Gesichts- oder Schädelknochen können nach der Ansicht B e r l i n s und G i r a r d s schon allein durch die bloße Erschütterung des Orbitaldaches sowie der übrigen Orbitalwände oder durch die bei einem Trauma auftretenden Knochenverbiegungen, ohne daß dabei eine Fraktur zu erfolgen braucht, indirekte Blutungen durch Zerreißung meist nur kleiner Orbitalgefäße verursacht werden. B e r l i n kommt danach zu dem Schluß, daß Blutergüsse in die Augenlider nicht absolut beweisend für Schädelbruch sind, da Orbitalblutungen und Lidhaematome — abgesehen natürlich auch hier wiederum von den direkten Kontusionen gegen die Lider — auch ohne Orbitalknochenfraktur vorkommen könnten. Diese Ausführungen verdienen für unsere Betrachtungen aber eigentlich kaum besonderes Interesse, denn diese Fälle von Orbitalblutergüssen stellen, wie B e r l i n selbst zugibt, nur einen geringen Bruchteil gegenüber denen mit Fraktur der Orbitalwände dar. Außerdem wird meines Erachtens nach bei der Geringfügigkeit solcher durch Zerreißung nur kleiner Gefäßchen hervorgerufenen Orbitalblutungen sich die Blutung nicht bis in die Lider durchsetzen können, sondern am Septum orbitale zurückgehalten werden und so überhaupt nicht zur Beobachtung kommen.

Andererseits ist es aber auch vielfach in vitam unmöglich, den Ursprung einer Orbitalblutung, die dann später als Lidhaematom sichtbar werden kann, anzugeben. Wir dürfen jedoch dann, wenn uns auch bei Vorhandensein eines Lidhaematoms der direkte Nachweis einer Orbitalfraktur durch Palpation und Röntgenbild nicht gelungen ist und auch außer dem Lidhaematom sonst kein Anhalt für Fraktur vorliegt, nicht die Möglichkeit einer vorhandenen Orbitalfraktur bestreiten, denn es ist zu berücksichtigen, daß die Erkennung kleiner Frakturen und Fissuren in der Augenhöhle mit großen Schwierigkeiten verbunden sein kann

oder häufig überhaupt nicht gelingt. Nach E. G. Mayer muß zur Erkennung der Fraktur im Röntgenbild die Kontinuitätstrennung der Knochenfragmente von immerhin makroskopischer Breite sein und der Frakturspalt darf natürlich nicht durch dichtschattengebende Knochenteile überdeckt werden. Wagemann ist der Ansicht, daß sogar meistens bei den Orbitalfrakturen nur feine Fissuren und schmale Spalten entstehen.

Wie aber auch durch Contrecoup ausgedehnte Frakturen und Knochenaussprengungen im Orbitalbereich, insbesondere im Orbitaldach hervorgerufen werden können, mag uns ein von Guiseppe Scaglia beobachteter und von Brüning-Gießen näher beschriebener Fall zeigen, der uns eine Erklärung über die Entstehungsursache der beispielsweise durch heftigen Schlag oder Stoß entstandenen Orbitaldachfraktur gibt.

Ein 45jähriger Mann fällt aus einer Höhe von 4 Meter auf das Straßenpflaster. Er schlägt dabei mit dem Nacken auf. Tod nach einigen Stunden. Bei der Sektion waren beiderseits die Augenlider blutig unterlaufen. Am Hinterhaupt eine komplizierte Fraktur des os occipitale mit Sprüngen ins Foramen magnum. Am linken os parietale eine Impressionsfraktur mit strahlenförmigen und ringförmigen Fissuren. Nach Entfernung des Gehirns findet sich in den Schädelgruben flüssiges Blut. Die Orbitaldächer waren kreisförmig, beiderseits symmetrisch nach oben herausgesprengt. Unter ihnen quoll das Fett der Orbita hervor. Das ganze Gehirn erschien etwas klein, so daß es die Schädelkapsel nur unvollkommen ausfüllte. Das Kleinhirn entsprach außerdem nur ⅓ eines normalen, das linke fehlte ganz. Die direkte Fraktur des os occipitale bietet nichts Besonderes.

Den für uns wichtigsten Befund zeigen die Orbitaldächer. Bei einem derartigen mit einer solchen Gewalt erfolgten Stoß gegen die Hinterhauptgegend wird der Schädel aus seiner Eiform in Kugelform umgestaltet, wobei der Schädelinhalt nach dem Gesetz der Trägheit, der Bewegung nach vorn nicht folgt, sondern versucht in seiner Lage zu verharren, sodaß danach eine Bewegung des Gehirns von vorn nach hinten erfolgen muß und dabei nach hinten zusammengepreßt wird. Im vorderen Schädelraum kommt so ein negativer Druck zustande. Dadurch wird auf die Orbitaldächer eine kräftige Saugwirkung ausgeübt, wobei der auf sie einwirkende Zug in seiner Kraft nach hinten noch durch den Druck der gleichfalls nach hinten gegn die Orbitaldächer geschleuderten Augäpfel verstärkt wird. Das dünne Orbitaldach bricht bei der Umformung des Schädels durch die in der Längsrichtung wirkende Gewalt ein. Die Augäpfel werden infolge der plötzlich auftretenden Gewalt gegen den Frakturspalt gepreßt. Der von außen einwirkende atmosphärische Druck zusammen mit der Stoßwirkung der Augäpfel und der innen im vorderen Schädelraum an den Orbitaldächern ansetzenden Saugwirkung führt zu einer lochförmigen Aussprengung in beiden Orbitaldächern.

Wir finden in der Literatur nur wenige Fälle von durch Contrecoup in so typischer Weise hervorgerufenen Orbitalfrakturen.

Als weiteres Beispiel sei daher noch ein ebenso typischer von Ipsen mitgeteilter Fall angeführt, der dem vorigen fast genau gleicht.

Ein 23jähriger Mann stürzt 10—15 Meter tief auf den Rücken. Suggillation unter beiden Orbitaldächern. Schädelimpression und Hautwunde am Hinterkopf. Pupillen starr. Beim Verbinden der Wunde trat der Tod durch Atemlähmung ein.

Die Sektion ergab: Zertrümmerung der Hinterhauptsknochen, durch mehrere Risse und Sprünge. Getrennt von diesen untereinander zusammenhängenden Fissuren fand sich eine symmetrische Aussprengung beider Orbitaldächer derart, daß je ein zweimarkstückgroßes Stück losgesprengt war. Die Knochenplatten waren leicht nach dem Schädelinnern zu emporgehoben und durch die Bruchlinie drängte sich Orbitalfett in die Schädelhöhle ein.

Diese beiden Fälle zeigen, wenn allerdings auch nur selten Gelegenheit geboten ist, das in so typischer Weise beobachten zu können, daß es bei Gewalteinwirkungen gegen den Schädel nicht nur zu Formveränderungen desselben am Ort des Traumas selbst kommt, sondern sie zeigen auch, wie dabei vor allem die dünnen Orbitalknochen in Mitleidenschaft gezogen werden können. Solche indirekten Orbitalfrakturen treten nach Tilmann (1902) aber nicht allein bei Traumen gegen den Hinterhauptschädel auf, sondern ebenso bei stärkeren Gewalteinwirkungen gegen den übrigen knöchernen Schädel. Demnach müssen wir zu der Ueberzeugung kommen, daß doch wohl öfter, als man bisher allgemeinhin annahm, Frakturen oder Fissuren dieser besonders dünnen Orbitalknochen auftreten, auch wenn in vielen der Fälle von Gesichtsschädelfraktur mit Brillenhaematom in vitam der Nachweis einer Fraktur im Orbitalbereich auf der Röntgenplatte nicht zu erbringen ist.

Es ist wichtig, sich diese Zusammenhänge zwischen Gesichtsknochenfrakturen und Orbitalfrakturen und den im Anschluß daran auftretenden Brillenhaematomen bei der nun folgenden Besprechung der einzelnen von uns beobachteten Fälle der verschiedenen Gesichtsknochenfrakturen stets zu vergegenwärtigen.

Wie schon vorher in den kurzen anatomischen Bemerkungen über die Gesichtsknochen ausgeführt wurde, ist eine scharfe Trennung zwischen den Knochen des Gehirnschädels und denen des Gesichtsschädels und damit auch der diese Knochen betreffenden Frakturen nicht streng durchführbar. Soweit die Frakturen des Stirnbeins die Stirnwölbung, insbesondere aber den zum Stirnbein gehörenden vorderen oberen Rand der Augenhöhle betreffen, sind sie zu den Gesichtsknochenfrakturen zu rechnen. Dann jedoch, wenn sie weiter in das Orbitaldach hineinverlaufen, reichen sie

schon in das Gebiet der vorderen Schädelbasisgrube und sind als zur Schädelbasis fortgesetzte Gesichtsknochenfrakturen zu betrachten. Wie jedoch aus den vorhergegangenen Besprechungen über die Herleitung und den Ursprung eines Brillenhaematoms hervorgeht, ist die auslösende Ursache für das Brillenhaematom der Bruch im Gebiet der Orbita selbst, sowohl im Dach, wie auch in den übrigen Wandungen.

Aus dieser Erkenntnis heraus müssen wir dann aber auch für unsere Besprechungen die Augenhöhle in ihrer Gesamtheit als ein Ganzes betrachten, wir dürfen sie hierfür gewissermaßen als eine funktionelle Einheit auffassen.

Unter den 67 Fällen von Gesichtsschädelfrakturen, die ich nach dem Material der Heidelberger chirurgischen Universitätsklinik aus den Jahren 1925 bis 1933 zusammenstellen konnte, fanden sich bei 22 Fällen, also bei etwas weniger als ⅓ der Fälle, ein mehr oder weniger typisch ausgeprägtes Brillenhaematom, ohne äußere Wunde oder unmittelbare Quetschung und Prellung der nächsten Augen- und Lidgegend. Von diesen 22 Fällen mit Brillenhaematom war die Blutung 13 mal einseitig und 9 mal beidseitig beobachtet worden. Bei 5 Fällen, nämlich bei 2 Stirnbein-, 1 Oberkiefer- und 2 Jochbeinfrakturen war der Bluterguß nur auf ein Lid eines Auges beschränkt geblieben und zwar lokalisierte er sich in den zwei Fällen von Stirnbeinfraktur nur auf das Oberlid, einmal einseitig und einmal beidseitig, in den übrigen drei Fällen von Oberkiefer- und Jochbeinfraktur nur einseitig auf das Unterlid. In den übrigen 17 Fällen war es stets über beide Augenlider ausgedehnt, teils über beide Lider eines Auges allein, teils über beide Lider beider Augen. In 7 Fällen wurde zusammen mit der Blutung in die Lider auch eine solche in die Conjunctiva bulbi festgestellt.

Bei dieser Aufstellung sind insgesamt 8 Fälle von Gesichtsschädelfrakturen unberücksichtigt geblieben. Es handelte sich dabei in 2 Fällen um Nasenbeinfrakturen, ferner um zwei Brüche des Jochbeins an der lateralen Augenhöhlenwand und in zwei weiteren Fällen lagen mehrfache ausgedehnte Frakturen des Gesichtsschädels vor. In diesen 6 Fällen erfolgte die Gewalteinwirkung, die zu einer Gesichtsknochenfraktur führte, unmittelbar gegen die Augenlidgegend selbst, sodaß angenommen werden muß, daß die Lidergüsse in sämtlichen 6 Fällen von den Prellungen, Schürf- oder Rißwunden der Lider selbst herstammten. In den beiden zuletzt angeführten Fällen von mehrfachen Gesichtsschädelfrakturen war es bei Sprengarbeiten in Steinbrüchen zu starken Zertrümmerungsfrakturen des mittleren Gesichtsschädels gekommen. In dem einen Fall wurde dem Patienten ein Stein mitten ins Gesicht, in die untere Stirn- und Nasenwurzelgegend geschleudert. Völlige Frakturierung des unteren Teils des Stirnbeins und beider Nasenbeine, von dort ausgehend Bruchlinien in die Stirnhöhle, in die medialen Augenhöhlenwände und nach unten ins Corpus maxillae, waren die Folge. Die ausgedehnten

Quetschwunden an den Supraorbitalwülsten und an der Nasenwurzel bis in die Lider hinein sowie das sich linksseitig entwickelnde Hyphäma und die zahlreichen Aderhautrupturen beweisen eindeutig, daß hierbei die unmittelbare Lid- und Bulbuskontusion die starken Lidhaematome und Oedeme bewirkt hat. Auch im 6. Fall hatte der Patient bei Gesteinssprengungen eine Ladung ins Gesicht erhalten, wobei das Gaumendach frakturiert und die Highmorshöhle durch Fraktur ihres Bodens breit eröffnet wurde. Außerdem erlitt der Patient eine doppelte Unterkieferfraktur. Beide Augen waren verschmutzt, die Lider blutunterlaufen und geschwollen. Bei beiden Augen kam es auch infolge unmittelbarer Kontusion zu Einrissen in die inneren und äußeren Augenwinkel, in die Conjunctiva bulbi und am linken Auge zu Iriseinriß und Bluterguß in die vordere Kammer. Der Patient erlag einer sich nach 8 Tagen entwickelnden Meningitis, die von einer mit der eröffneten Highmorshöhle kommunizierenden Schädelfraktur ausging. — Ferner mußte hier je ein Fall von Stirnbeinfraktur zusammen mit Siebbein- und Unterkieferfraktur und von Oberkieferfraktur ebenfalls zusammen mit Siebbeinfraktur ausgeschlossen werden, da es infolge sonstiger schwerer Verletzung (Bruch der Wirbelsäule) schon wenige Stunden nach dem Unfall zum Exitus letalis gekommen war.

Bei den Frakturen des Gesichtsschädels wird das Stirnbein verhältnismäßig oft betroffen; nach unseren Ergebnissen von 67 Gesichtsschädelfrakturen 21mal, also in etwa einem Drittel aller Fälle. Es handelt sich dabei ausnahmslos um direkte Frakturen. Wie sich aus der Anamnese bei der Durchsicht unserer Fälle ergibt, entstehen sie ebenso wie auch die meisten anderen Gesichtsschädelfrakturen durch Einwirkung einer stumpfen Gewalt, so durch Schlag, Stoß mit einem stumpfen Gegenstand, mit dem Hammer oder einer Eisenstange, durch Hufschlag oder Faustschlag, durch Aufschlagen der Stirn auf harte Gegenstände oder auf den Boden, so in erstaunlich vielen unserer Fälle bei Auto- oder Motorradunfällen.

Recht häufig konnten wir bei den Stirnbeinfrakturen das Auftreten von Lidhaematomen beobachten. Unter insgesamt 22 bei Gesichtsknochenfrakturen beobachteten Fällen von Brillenhaematomen zeigten allein die 21 Stirnbeinfrakturen 13mal das Lidhaematom. In 10 Fällen unter diesen 13 gelang es teils durch Palpation, teils auch erst röntgenologisch eine direkte fortgesetzte Fraktur des Orbitalrandes und Orbitaldaches nachzuweisen.

Im Folgenden sollen nun unsere Fälle von Stirnbeinfrakturen mit Brillenhaematom angeführt und teilweise auch auf dem Röntgenbild der weitere Verlauf der Fraktur bis ins Orbitalgebiet hinein aufgezeigt werden.

Fall 1.

W. M. 29 Jahre. Arbeiter. (1930.) Patient wurde bewußtlos auf der Landstraße aufgefunden. Kein Erbrechen, keine Blutung

aus Mund, Nase oder Ohren. Gut orientiert bei der Aufnahme, kann jedoch über den Unfall keine Angaben machen. Der Stirnhaargrenze folgend, findet sich eine ca. 8 cm lange, stark verschmutzte Wunde. Reflexe normal, Gehirnnerven o. B. Gehöruntersuchung ergab keinen pathologischen Befund. — Bei der Wundrevision zeigt sich eine Impressionsfraktur des linken Stirnbeins.

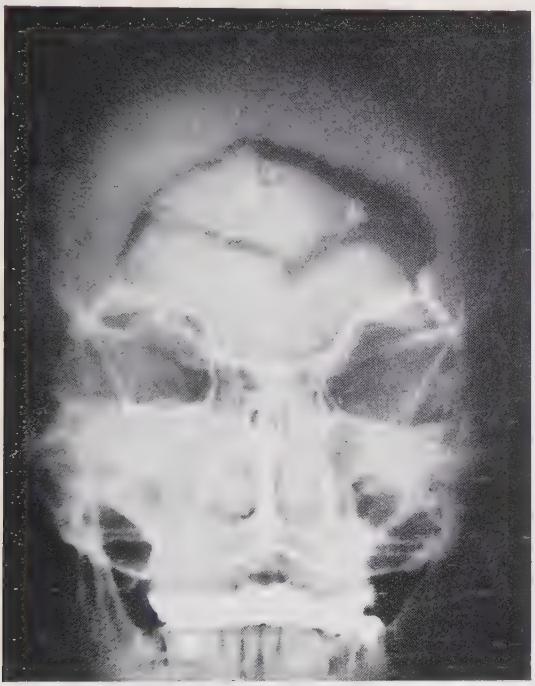

(Abb. 3) Röntgenbild Fall 1

Auf dem Röntgenbild ist links oben neben der linken Stirnbeinhöhle eine Impressionsfraktur zu sehen. Von dort zieht eine Frakturlinie fast senkkrecht nach unten in die Mitte des linken Supraorbitalrandes und folgt diesem bis in den medialen Augenwinkel hinein. An der Eintrittsstelle der Fraktur in den Augenhöhlenrand ist deutliche Verschiebung des medialen Teils des Supraorbitalrandes nach oben zu bemerken.

Außergewöhnlich starke Ausbildung eines einseitigen linken Brillenhaematoms schon am Tag des Unfalles. Linkes Auge kann aktiv nicht geöffnet werden. Außerdem subkonjunctivales Haematom im linken temporalen Augenwinkel.

Fall 2.

Ph. B. 24 Jahre, Landwirt (1931). Patient wurde in der Nacht bewußtlos auf der Landstraße aufgefunden. Kam erst am folgenden Tag in der Klinik wieder zur Besinnung. Retrograde Amnesie.

Mehrfaches Erbrechen. Blut in der Nase. — Innere Organe, Extremitäten, Gehirnnerven o. B. — In der Gegend der Stirnbeinmitte senkrecht nach unten verlaufende Fraktur fühlbar. Röntgenbefund: Im Bereich des rechten Stirnbeins nahe der Mitte zwei sich kreuzförmig überschneidende Frakturlinien. Die längere mittlere Fraktur läuft auf die Mitte des rechten Margo supraobitalis zu und weiter im vorderen Teil des Orbitaldaches von medial nach lateral.

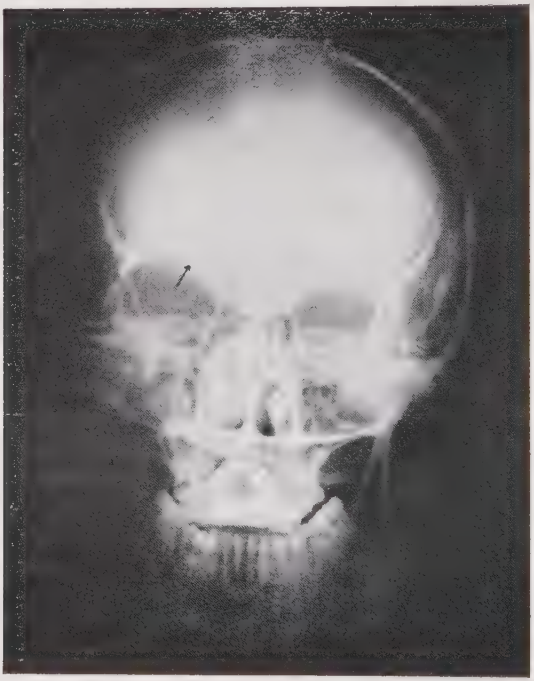

(Abb 4) Röntgenbild Fall 2

Am folgenden Morgen nach dem Unfall beidseitiges Brillenhaematom. Tiefstand des rechten Bulbus. Beweglichkeitseinschränkung beim Blick nach oben und nach links. (s. Röntgenbild Fall 2.)

Fall 3.

H. H., 38 Jahre, Arbeiter (1928). Sturz vom Motorrad auf den Kopf. An der oberen rechten Stirnseite Schürfwunden. Starke Kopfschmerzen in der rechten Schädelseite. Kein Erbrechen. Keine Blutung aus Mund, Nase oder Ohren. Reflexe normal. Gehirnnerven o. B. Sonst keinerlei Verletzungen. Röntgenbefund ergibt: Im rechten Stirnbein schräg von medial oben nach lateral unten einige Finger breit über der rechten Augenhöhle nur kurze Fraktur sichtbar. Außerdem Lockerung der Naht rechts zwischen Stirnbein und Jochbein an der lateralen Augenwand.

Am Tag des Unfalles Brillenhaematom beider Augen.

Fall 4.

Ph. L., 23 Jahre, Krankenpfleger (1929). Motorradunfall. Bewußtlos eingeliefert. Ueber dem linken Auge ca. 3 cm lange, schräg klaffende Wunde, aus der Blut und Luft entweicht. Stirnbein und vordere linke Stirnhöhlenwand eingegrückt. In den Nasenlöchern vertrocknetes Blut. Aus den Gehörgängen kein Blut. In der folgenden Nacht einmal blutige Massen erbrochen. — Röntgenbefund: Im Stirnbein etwa 3 fingerbreit über dem Supraorbitalrand sichelförmig nach der Orbita zu konkav verlaufend

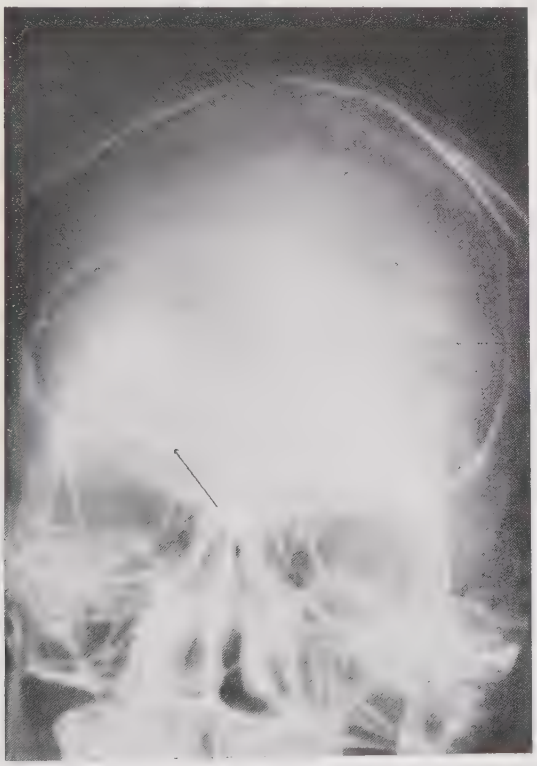

Röntgenbild Fall 4 (Abb. 5)

zwei Frakturlinien, die sich an den Enden einander nähern. Etwa fingerbreit über der linken Orbita, ungefähr in der Gegend über der Mitte des Supraorbitalrandes, biegt die untere Frakturlinie senkrecht nach unten in den Margo supraorbitalis und zieht dann im vorderen Orbitaldach fast im rechten Winkel von dort nach lateral.

Am folgenden Morgen nach dem Unfall: hartes, blauschwarzes Haematom beider Oberlider, besonders links, so daß dieses Auge nicht geöffnet werden kann.

Fall 5.

H. T., 25 Jahre, Landwirt (1932). Sturz in der Nacht mit dem Motorrad. Kurze Zeit bewußtlos. Etwa 4—5 cm lange Wunde an der linken Stirn; kein Erbrechen, blutete aus der Nase, kein Blut aus Ohren oder Mund. Pupillen reagieren gut auf Licht. Kopf auf Druck nicht schmerzhaft. — Röntgenbefund: Fissur durch das rechte Stirnbein, schräg von der Stirnbeinmitte bis zur rechten medialen Augenhöhlenwand.

Auffallendes beidseitiges Brillenhaematom am Tag des Unfalles.

Fall 6.

Ph. H., 32 Jahre, Bahnarbeiter (1930). Patient erhielt von seinem Bruder im Streit mit dem Hebeisen einen Schlag gegen die Stirn. Sofort bewußtlos. Angeblich nicht erbrochen, keine Blutung aus Mund, Nase oder Ohren. Fingerbreit über der linken Augenbraue eine fast parallel dazu verlaufende 5 cm lange klaffende Wunde. Bei der Wundrevision ergibt sich, daß das untere linke Stirnbein imprimiert ist und daß die linke Stirnhöhle eröffnet ist. Röntgenbefund: Der ganze linke obere Orbitalrand ist bis fast in die Hälfte der linken Augenhöhle hineingetrieben.

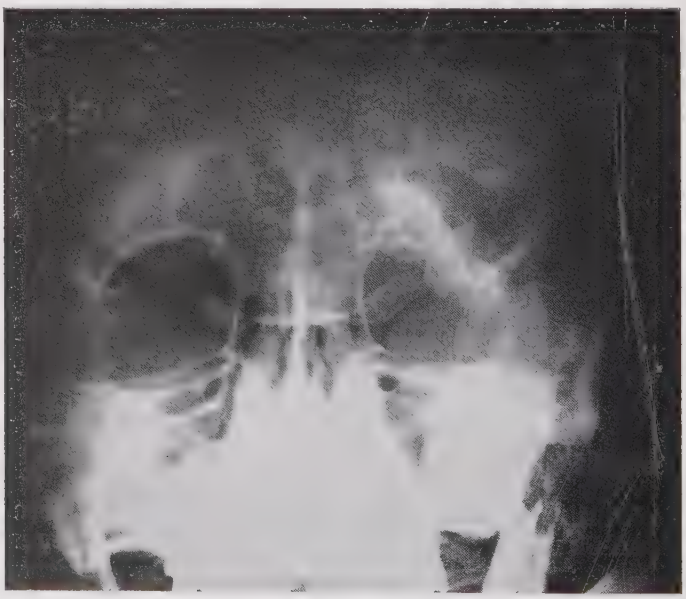

Röntgenbild Fall 6 (Abb. 6).

Stark ausgeprägtes Brillenhaematom und Oedem des linken Auges wenige Stunden nach erfolgter Fraktur. Auge kann aktiv nicht geöffnet werden. 10 Tage nach der Aufnahme: Exzentration der linken Orbita. Auge kann nicht mehr erhalten werden.

Fall 7.

H. R., 4 Jahre (1931). Von Auto angefahren. Nicht bewußtlos gewesen, nicht erbrochen. Blutung aus dem Mund. Bei der Aufnahme bei klarem Bewußtsein. An der rechten Schläfe ausgedehnte Schwellung. Keine Hautabschürfungen. Es besteht umschriebene Klopf- und Druckempfindlichkeit am rechten Stirn- und Schläfenbein. In der folgenden Nacht mehrmals erbrochen. Nach Rückgang der Schwellung an der rechten Schläfe, etwa 8 Tage nach dem Unfall, Frakturspalt in Stirn und Schläfe jetzt sehr gut zu fühlen.

Röntgenaufnahme zeigt eine klaffende Fraktur im Bereich des rechten Stirnbeins, hier mit geringer Impression, die Fraktur zieht über das Schläfenbein bis zum rechten Scheitelbein. Von der Impressionsstelle im rechten Stirnbein etwa 3 fingerbreit über den Supraorbitalrand zieht die Fissur zum oberen Augenhöhlenrand rechts bis zum Orbitaldach.

Haematom beider Lider des rechten Auges am folgenden Tag nach dem Unfall.

Fall 8.

A. W., 48 Jahre, Fabrikant (1931). Patient stieß mit seinem Motorrad mit einem Lastauto zusammen. Nicht bewußtlos gewesen. An der Stirnseite über der Nasenwurzel große quer verlaufende Platzwunde. Bei der Revision der Wunde ergibt sich, daß die frontale und teilweise auch die orbitale Wandung des Sinus frontalis rechts frakturiert ist. Teilweise ist auch das Septum frontale mitfrakturiert. Die cerebrale Wandung des Sinus frontalis ist intakt. Einzelne Knochensequester liegen zum Teil lose in der Wunde.

Haematom der oberen Augenlider, rechts stärker ausgeprägt als links.

Fall 9.

R. L., 5 Jahre, (1933). Von Radfahrer angefahren, keine Bewußtlosigkeit, aber ziemlich starke Kopfschmerzen. Pupillen reagieren gut auf Lichteinfall. Reichlich verschmutzte Quetschwunde etwa fingerbreit über der rechten Augenbraue. Beide Wände, frontale und orbitale, der rechten Stirnhöhle sind frakturiert. Die Dura ist unverletzt. Das Röntgenbild zeigt in der rechten Stirn etwa zweifingerbreit über der Mitte des rechten Supraorbitalrandes zwei dicht übereinander gelegene, ca. erbsengroße Defektstellen. Von der unteren zieht eine Fissur in die Mitte des Supraorbitalrandes rechts. Keine Dislokation zu sehen.

Am Tage des Unfalles bildet sich ein Haematom des rechten oberen Augenlides.

Fall 10.

E. G., 32 Jahre, Kaufmannsfrau (1932). Autounfall. Schlug mit dem Schädel bei einem plötzlichen Stoppen des Autos gegen

Windschutzscheibe und Metallrahmen. Sofort bewußtlos, mehrmaliges Erbrechen. Patientin gibt bei der Einlieferung wenig Lebenszeichen von sich. Die ganze Stirn ist mit samt Nasengerüst eingedrückt. Stark blutende Wunde an der Stirn von der Haargrenze bis zur Nasenwurzel. Patientin nicht ansprechbar, unruhig, aber keine Krämpfe, keine Blutung aus dem Ohr. Beide Pupillen klein, reagieren nicht auf Lichteinfall. Beide Augäpfel sind nach der Seite verdrängt, protusio bulbi. Es ergibt sich Zertrümmerungsfraktur von doppelt 5-Markstückgröße des Stirnbeins und des Nasengerüsts mit Kontusion des Stirnbeins. Außerdem Bruch beider Nasenbeine, Bruch des Vomer und der Siebbeinzellen. Im Gebiet der Mundhöhle ist keine Fraktur nachweisbar. Patientin am folgenden Morgen örtlich und zeitlich orientiert, aber retrograde Amnesie.

Röntgenbefund: Fraktur im Bereich beider Stirnbeine mit Zertrümmerungsfrakturen des mittleren Teiles. Die Fraktur läuft beiderseits nach den beiden oberen Orbitalrändern bis in die Orbitaldächer aus. Dislokation der Fragmente in den Supra-

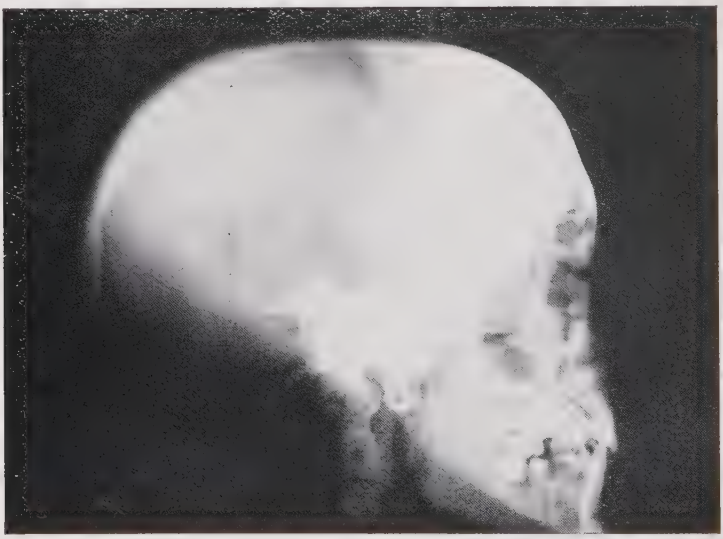

Röntgenbild Fall 10 (Abb. 7)

orbitalrändern, Klaffen der Bruchspalten im os frontale, besonders auf der rechten Seite fast ½ cm. In der seitlichen Aufnahme ist eine Bruchlinie durch die Nasenbeine festzustellen, die in die mediale Augenhöhlenwand durch das Tränenbein in die Siebbeinzellen hinein verläuft. — Augenspiegelbefund ergibt links Amaurose, Opticusatrophie links mit Gesichtsfeldeinschränkung der ganzen unteren Hälte. Rechtes Auge o. B.; volle Sehschärfe. Links Facialis paretisch, leicht.

Am Tage des Unfalles entwickelte sich ein starkes Brillenhaematom beider Augen.

Fall 11.

J. H., 17 Jahre, Mechanikerlehrling (1932). Abends mit dem Motorrad gegen Telegraphenstange gefahren. Bewußtlos von abends ½9 Uhr bis nächsten Morgen. Habe aus dem Mund geblutet, dagegen nicht aus Nase oder Ohren. Hat mehrmals erbrochen. An der rechten Wange Schürfwunden. Jochbeine beidseits druckempfindlich. Schädelfraktur ist nicht zu tasten — Röntgenbefund: Etwa zweifingerbreit über dem rechten Supraorbitalrand ca. 2 cm lange Frakturlinie, schräg seitlich fast bis zur Coronalnaht verlaufend. — Zur Orbitalhöhle ausstrahlende Fissuren oder indirekte Brüche des Orbitaldaches konnten dabei nicht festgestellt werden.

Zwei Tage nach dem Unfall beidseitiges Brillenhaematom. Außerdem rechts Conjunctivalblutung.

Fall 12.

G. Pf., 17 Jahre, Fuhrknecht (1925). Patient wurde beim Verladen von Baumstämmen von einem solchen am Kopf getroffen und zu Boden geschleudert. In somnolenten Zustand in die Klinik eingeliefert. Patient reagiert nur noch etwas auf starken Anruf. Blutung aus dem linken Ohr und der Nase. Ueber der rechten Stirn- und Schläfenseite befindet sich eine handtellergroße Lappenwunde. Bei Hochheben des Lappens erkennt man deutlich eine sternförmige Impressionsfraktur im rechten Stirnbein in der Gegend der Coronalnaht.

Gut ausgebildetes Haematom des Ober- und Unterlides des rechten Auges einen Tag nach dem Unfall. Oeffnen des Lides nicht möglich.

Fall 13.

A. Sch., 37 Jahre (1933). Patientin erhielt von ihrem Mann auf der Straße einen Stoß, so daß sie das Gleichgewicht verlor und mit der Stirn auf das Pflaster aufschlug. War einige Minuten lang bewußtlos. Quer von der rechten oberen Stirnhaargrenze nach rechts unten zur Schläfe verlaufend eine etwa 10 cm lange Platzwunde über dem rechten Stirnbein. Die ganze befallene Stirnpartie ist äußerlich erkennbar eingedellt. Bei der Wundtoilette zeigt sich eine komplette sternförmige Impressionsfraktur des rechten Stirnbeins. — Röntgenbefund: Impressionsfraktur im rechten oberen Stirnbein. Eine Fraktur folgt von dort, von der Höhe des rechten Stirnbeins breit klaffend die Coronalnaht nach rechts unten und läuft in die rechte sutura fronto-sphenoidalis aus.

Vom Tag der Aufnahme an zunehmende Ausbildung eines beidseitigen Brillenhaematoms.

In den letzten drei Fällen (11, 12 und 13) konnten keine direkten, zur Orbita auslaufende Frakturlinien oder indirekte Frakturen des Orbitaldaches weder durch Palpation noch durch die Röntgenaufnahme festgestellt werden.

Abgesehen von einem Fall (3), wo es neben der Stirnbeinfraktur zu einer Lockerung der Naht zwischen Stirnbein und Jochbein gekommen war, ist es also bei den übrigen 10 Fällen von Stirnbeinfrakturen mit Brillenhaematomen stets gelungen, die direkte Fortsetzung der Stirnbeinfrakturen bis in den Supraorbitalrand und in das Augenhöhlendach hinein zu verfolgen. Indirekte Frakturen des Orbitaldaches oder der übrigen Orbitalwände konnten wir allerdings in unseren Fällen außer dem eben schon erwähnten Fall (3) nicht nachweisen. Und trotzdem müssen wir das Vorhandensein von indirekten Orbitaldachfrakturen nach unseren früheren Darlegungen in den drei zuletzt aufgeführten Fällen annehmen. Besonders in den beiden letztgenannten Fällen von Impressionsfrakturen des Stirnbeins, beide in der Gegend der Coronalnaht, ist das Bestehen einer durch Comtrecoup hervorgerufenen indirekten Orbitaldachfraktur als sehr wahrscheinlich anzunehmen, da in diesen beiden Fällen das Trauma in der Richtung fast senkrecht von oben nach unten eingewirkt haben muß. Am Ort der auftretenden Gewalt bewirkte das Trauma einen Impressionsbruch. Die Fortleitung des Impulses erfolgt nun in solchen Fällen nach S t i e r l i n von hier aus teils im Knochen, teils aber auch in der weichen Hirnmasse und erzeugt somit am Gegenpol einen Gegenstoßbruch der Orbitaldächer. Es fanden sich unter insgesamt 13 Fällen nur 3 Fälle, bei denen wir im Röntgenbild keine Orbitalfraktur feststellen konnten. Wir sind uns jedoch dessen bewußt, daß auch heute noch der Röntgenplatte, wie früher schon ausgeführt, in der Darstellbarkeit von kleinen Frakturen oder Fissuren Grenzen gesetzt sind, so daß also keineswegs auch bei dem negativen röntgenologischen Befund dieser 3 Fälle eine Fissur im Orbitalbereich ausgeschlossen werden darf.

Unter 9 Fällen von Nasenbeinfrakturen, die zu unserer Beobachtung kamen, konnten wir, sofern die Nasenbeinfraktur nicht auch gleichzeitig mit einer anderen Gesichtsschädelfraktur verbunden war, keinen einzigen Fall von Brillenhaematom feststellen. Auch sei an dieser Stelle gleich vermerkt, daß auch bei unseren 22 Fällen von isolierten Unterkieferfrakturen in keinem Fall ein Brillenhaematom zu beobachten war. Bei letzteren ist diese Feststellung, wie sie auch schon von W ö r n e r gemacht wurde, nicht weiter erstaunlich, bei den isolierten Nasenbeinbrüchen immerhin jedoch recht auffallend, da wir doch gerade bei Frakturen der Nasenbeine wegen ihrer unmittelbaren Nachbarschaft zu den Augenlidern das Auftreten von Lidsuggillationen erwartet hätten. Da aber in den beobachteten Fällen keine direkten Kontusionen gegen die Lider vorlagen, wie das bei den Nasenbeinbrüchen schon wegen der großen Lidnähe recht häufig der Fall ist, und die Brüche nur auf die Nasenbeine allein beschränkt geblieben waren, so fehlten auch hier die Lidunterlaufungen. Es ist uns dieses Fehlen von Lidhaematomen, wie wir es in den hier vorliegenden Fällen von isolierten Nasenbeinbrüchen feststellen

konnten, mit ein Beweis dafür, daß es nur dann, wenn die Fraktur sich auch weiter auf Orbitalwände innerhalb der von Seifert dargestellten Bindegewebsfixation erstreckt, zur Ausbildung eines Lidhaematoms kommen kann.

Bei ausgedehnteren Frakturen des knöchernen Nasengerüsts, das aus dem Proc. frontales der Oberkieferbeine und aus den sich an das Stirnbein anfügenden Nasenbeinen beidseits zusammengesetzt ist, greift die Fraktur auch auf die inneren Orbitalwände, auf das Tränenbein und auf das Siebbein mit den Lamina papyraceae über. In der Mehrzahl der Fälle von Siebbein- und Tränenbeinfrakturen handelt es sich nach Matti um direkte Frakturen, wobei die Gewalteinwirkung meistens am Nasenrücken oder am Proc. frontalis des Stirnbeins ansetzt.

In dem einen der beiden hier angeführten Fälle von Siebbeinfrakturen mit Brillenhaematom handelt es sich jedoch eindeutig um eine indirekte Fraktur.

Fall 14.

S. H., 39 Jahre, Kaufmannsfrau (1931). Patientin erhielt im Streit mit ihrem Mann mehrere Faustschläge gegen die rechte Schläfenseite. Angeblich kurze Zeit bewußtlos, kein Erbrechen. In den Gehörgängen kein Blut. Die rechte Schläfengegend geschwollen, Kiefergelenk frei beweglich. Zähne o. B. Nach dem äußeren Befund: knöchernes Nasengerüst unverletzt. Röntgenbefund: Fraktur im Siebbein rechts sichtbar, zieht im oberen Teil

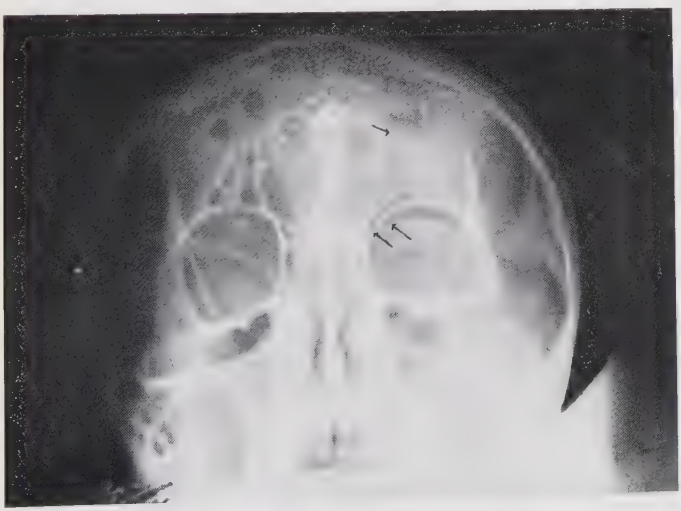

Röntgenbild Fall 14 (Abb. 8)

des Siebbeins etwa in der Gegend der sutura fronto-ethmoidalis etwas schräg von vorn nach hinten oben, anscheinend in die pars orbitalis ossis frontalis auslaufend.

Haematom der beiden rechten Augenlider am folgenden Tag; außerdem subkonjunctivales Haematom rechts.

Ob bei dem nun folgenden zweiten Fall eine direkte oder indirekte Fraktur vorliegt, ist nach der Anamnese nicht mehr zu klären.

Fall 15

P. D., 25 Jahre, Schneider (1931). Patient fuhr in der Nacht mit seinem Motorrad auf ein auf der Straße haltendes Auto auf. Sofort, etwa 1 Stunde lang, bewußtlos. Ueber den Unfall und kurze Zeit danach besteht retrograde Amnesie. Anfangs sehr heftige Kopfschmerzen. Blutkrusten in beiden Nasenöffnungen und im linken Ohr. Druck auf das knöcherne Nasengerüst sehr schmerzhaft, keine Dislokation feststellbar. Fraktur des rechten Unterkiefers zwischen Caninus und II. Incisorius. Deutliche Dislokation und abnorme Beweglichkeit. Schwellung der Gingiva, keine Verletzung derselben zu sehen. Auch sonst im Gesicht keine Schürf- oder Quetschwunden sichtbar.

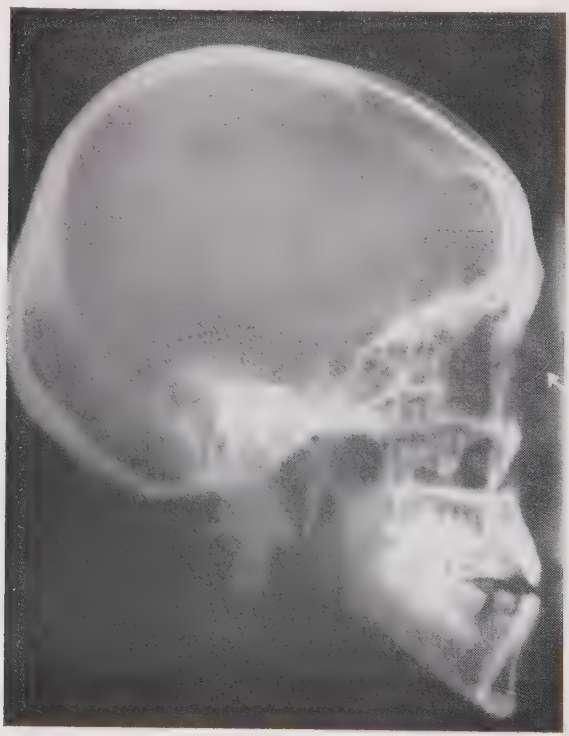

Röntgenbild Fall 15 (Abb. 9)

Röntgenbefund: Zwei übereinander gelegene Frakturlinien in der Siebbeingegend, die obere ziemlich horizontal, die andere von vorn oben schräg nach unten gegen den Orbitalboden zu

verlaufend. Nasenbeine scheinen unverletzt zu sein. Fraktur im Unterkiefer rechts hinter dem II. Incisisorius.

Beidseitiges Brillenhaematom und Conjunctivalblutung rechts am Tag des Unfalles.

Es ist im vorliegenden Fall (15) nicht zu unterscheiden, ob die Siebbeinfraktur unabhängig von der Unterkieferfraktur als direkter Bruch infolge eines Traumas gegen das Nasengerüst oder als eine indirekte Fraktur durch eine in Richtung von unten nach oben gegen den Unterkiefer erfolgte Gewalteinwirkung zustande kam. Wagemann konnte jedenfalls solche indirekten Frakturen der Lamina papyraceae sogar schon bei verhältnismäßig schwachen Traumen gegen die Nasengegend, gegen den Orbitalrand, gegen die Schläfe sowie auch bei Traumen gegen den übrigen Schädel beobachten. Die indirekten Frakturen des Siebbeins sind nach Salus durch die ungleiche Elastizität der einzelnen Schädelknochen zu erklären. Am Angriffsort, wie im ersten unserer beiden Siebbeinfrakturen, wo die Gewalt an der Schläfe ansetzte, kann der Knochen bei Einwirkung einer stumpfen Gewalt ungebrochen bleiben, während an einem von der äußeren Gewalteinwirkung weiter entfernt gelegenen Ort der Knochen infolge seiner hier bedeutend geringeren Elastizität und Widerstandskraft frakturiert.

Bei den im folgenden zu besprechenden Jochbeinfrakturen ist es dagegen eigentlich infolge der besonderen Lage des Jochbeins selbstverständlich, wie auch König, Perthes, Matti u. a. feststellen konnten, daß die Jochbeinbrüche fast ausschließlich durch direkte Gewalteinwirkung entstehen, und zwar stellen sie meist mehrfache Brüche dar: besonders häufig ist der Oberkiefer mit seinem proc. zygomaticus mitbeteiligt. Die Fragmente werden dabei in Richtung des von außen her einwirkenden Traumas verschoben, nicht selten, wie auch in zwei unserer Fälle beobachtet, unter Loslösung aus den Suturen.

Auf Grund von experimentellen Versuchen über den Verlauf der Bruchlinien bei künstlich gesetzten Frakturen des Jochbeins zeigte Kehl, daß bei kräftigem Schlag gegen die breite Jochbeinfläche dieses je nach Gewalt des Schlages in mehr oder weniger starkem Maße einbricht, und zwar einmal an seinem dünnen Flächenteil an der lateralen Augenhöhle, dann aber auch an seinem proc. temporalis. Das dünne Knochenstück der lateralen Augenhöhlenwand wird gegen den Innenraum der Orbita vorgetrieben. In diesen Fällen, wo also der Bruch durch die Orbitalfläche des Jochbeins oder auch durch die des Oberkiefers zieht, treten Blutungen an der Frakturstelle in der Orbita auf und werden bis in die Lider weitergeleitet. Bei Brüchen des proc. frontalis und temporalis, wobei das Trauma also entweder gegen die breite Fläche des Jochbeins oder von der Seite her gegen den arcus zygomaticus erfolgte und so auf die laterale Augenwand übertragen wird, wurde in zwei unserer Fälle zusammen mit dem Lidhaematom auch ein subkonjunctivales Haematom beobachtet.

Schon K e h l betonte in seiner Arbeit über das subconjunctivale Haematom bei Frakturen der Orbita die besondere Häufigkeit der gerade bei Jochbeinfrakturen auftretenden Blutungen in die Lider zusammen mit solchen in die Bindehaut des Auges. In sämtlichen vier Fällen von Jochbeinfrakturen zeigte sich uns jedesmal eine Lidblutung, ohne daß dabei eine direkte Lidkontusion anzunehmen wäre, darunter in zwei Fällen mit subconjunctivaler Blutung verbunden.

F a l l 16.

A. R., 51 Jahre, Maurer (1927). Patient trug eine Gerüststange, rutschte damit aus, stürzte zu Boden und schlug mit der linken Wange auf ein am Boden liegendes Holzscheit auf. War einen kurzen Augenblick bewußtlos. — In der linken Jochbeingegend ist deutlich eine etwa 2 cm breite Depression zu tasten. Die mediale Bruchkante zieht etwa von der Mitte des Infraorbitalrandes im proc. zygomaticus des Oberkiefers senkrecht nach unten und die äußere in etwa zweifingerbreiten Abstand fast parallel zu der medialen ebenfalls senkrecht nach unten. Auf beiden Seiten ist beim Palpieren ein treppenförmiger Absatz von ½ cm Höhe zu tasten.

Am Tag des Unfalles bildet sich ein Haematom des linken unteren Augenlides, außerdem ein subconjunctivales Haematom im linken Lidwinkel.

F a l l 17.

F. E., 33 Jahre, Gipser (1925). Patient erhielt beim Fußballspiel einen Stoß mit dem Knie in die rechte Jochbeimgegend. Er verlor bald das Bewußtsein und kam erst nach ¾ Stunden wieder zur Besinnung. Mehrmaliges Erbrechen nach der Einlieferung. Starke Kopfschmerzen. Etwa in der Mitte des rechten Jochbogens ist eine deutliche Fraktur zu spüren. Die Wange ist an dieser Stelle eingedellt. Druckschmerz vorhanden. Facialisparese der rechten Seite. Innere Organe, Extremitäten o. B. — Reflexe lebhaft. Während der ganzen nächsten Woche nach der Aufnahme besteht dauernd Uebelkeit, starker Brechreiz und heftige Kopfschmerzen. Erst dann Besserung des Allgemeinbefindens. Facialisparese der rechten Seite bleibt bestehen, auch die Wange bleibt über der frakturierten Stelle eingefallen.

Das sich am Tag des Unfalles im Unterlid stärker als im Oberlid entwickelnde Haematom des rechten Auges ist nach 14 Tagen noch nicht völlig verschwunden.

F a l l 18.

A. Pf., 35 Jahre, Schmied (1927). Pat. wurde von einem Auto angefahren und zu Boden geschleudert. Auf der linken Gesichtshälfte große, von der Schläfe vor dem Ohr bis zum Mundwinkel

reichende Lappenrißwunde. Geringe Blutung. Der Musculus temporalis liegt mit seiner Fascia frei, ist jedoch unverletzt. Die Parotis vor dem Ohr ist zerfetzt. Der Arcus zygomaticus ist doppelt frakturiert, wovon ein etwa 2 cm großes Stück losgelöst ist und freiliegt. Die laterale Frakturlinie verläuft an der sutura zygomatico-temporalis, so daß an dieser Stelle eine stark vorspringende Kante zu fühlen ist.

Am Tage des Unfalles: Haematom beider Augenlider links. Subconjunctivales Haematom im linken temporalen Augenwinkel.

Fall 19.

H .K., 32 Jahre, ohne Beruf, auf der Wanderschaft. Im Streit habe Patient zwei oder drei Schläge gegen den Oberkiefer erhalten. Genauere Angaben kann er nicht machen. Angeblich nicht bewußtlos gewesen, nicht erbrochen. Keine retrograde Amnesie. — Bei der Palpation des Margo infraorbitalis deutliche Stufenbildung, entsprechend der sutura zyhomatico-maxillaris, wobei das Jochbein stärker vorspringt. Sehr lokalisierter Druckschmerz. Weitere Druckempfindlichkeit an der sutura zygomatico-frontalis. Bei der Palpation sichere Krepitation. Eine Dislokation ist daselbst nicht fühlbar. Bei der Inspektion des Mundes ist an der oberen Zahnreihe keine Verschiebung festzustellen. Keine abnorme Beweglichkeit, Achsenstoß nicht schmerzhaft. Im Röntgenbild ist eine Fraktur des Os zygomaticum nicht mit Sicherheit zu erkennen.

Am nächsten Tag: Teilweise, aber deutlich sichtbare Blaufärbung des rechten unteren Augenlids an seinem lateralen Augenwinkel.

Zur Diagnose von Jochbeinfrakturen ist nach Ansicht Matti's von dem Röntgenbild im allgemeinen nicht viel mehr zu erhoffen, als schon durch die äußere klinische Untersuchung festgestellt wurde. Tatsächlich gab uns in unseren Fällen, soweit dabei ein Röntgenbild vorhanden war, dasselbe leider keinen genaueren Anhaltspunkt über den Verlauf der Frakturen.

Rein palpatorisch ist der Verlauf der Fraktur in drei Fällen bis in den Infraorbitalrand hinein einwandfrei festgestellt worden, aber das Röntgenbild versagte in diesen Fällen in der Darstellung der Frakturen vollständig. Das darf aber kein Grund sein, die Röntgenaufnahme bei der Diagnostik der Jochbeinfrakturen wegen der Schwierigkeiten in der Darstellung schon vor vorne herein zu vernachlässigen. Sondern gerade wegen dieser augenblicklich noch vorhandenen Schwierigkeiten muß, vor allem aber bei den mit Lidhaematomen verbundenen Jochbeinfrakturen, in jedem Falle eine besonders gründliche Röntgenuntersuchung vorgenommen werden, denn hierbei verläuft die Jochbeinfraktur, sofern keine unmittelbare Lidkontusion vorlag, höchstwahrscheinlich in direkter Fortsetzung in den Orbitalboden hinein.

Wie bei den Jochbeinfrakturen handelt es sich auch bei den Oberkieferbrüchen in der weitaus überwiegenden Mehrzahl um direkte Brüche. Die verhältnismäßige Seltenheit der Oberkieferfrakturen gegenüber den sonstigen Gesichtsknochenfrakturen, insbesondere gegenüber denen des frei beweglichen Unterkiefers, erklärt sich durch seine feste Verbindung mit den Nachbarknochen und durch seine geschützte Lage. So ist er mit Ausnahme von vorn von fast allen Seiten gegen angreifende Gewalten gedeckt. Daher ist die Oberkieferfraktur auch so häufig von Frakturen benachbarter Gesichtsknochen, des Jochbeins, des Nasenbeins oder des Unterkiefers begleitet. In unseren Betrachtungen verdienen in erster Linie die vollständigen Brüche des Kieferkörpers gesteigertes Interesse, besonders diejenigen, die auch noch die Orbita miterfassen. L e F o r t beobachtete zum ersten Mal, daß die Oberkieferbrüche gewisse Regelmäßigkeiten in der Bruchform zeigen und hat drei typische Bruchformen beschrieben, wie sie, wenn auch nicht stets genau in dieser von ihm aufgestellten schematischen Form, häufiger wiederkehren.

Trifft das Trauma direkt von vorn auf die die oberen Schneidezähne tragende Partie des Oberkiefers, so verläuft die Fraktur in Höhe des Nasenbodens horizontal nach hinten durch die beiden Kieferhöhlen bis in die Flügelfortsätze. Bei dieser Bruchform, die auch vielfach als Guerin'sche doppelseitige Transversalfraktur bezeichnet wird oder nach L e F o r t als Le Fort I, ist der ganze Alveolarfortsatz mitsamt dem harten Gaumen frei beweglich. (s. Abb. 10 Bild I.)

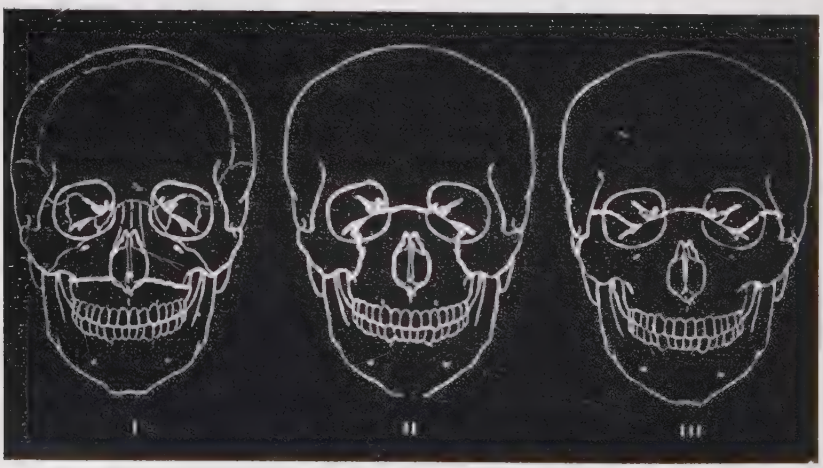

Als Le Fort II bezeichnet man die Bruchform, bei der die Fraktur quer durch die Nasenwurzel, durch den proc. frontalis des Oberkiefers zum foramen opticum weiter zur fissura orbitalis inferior und im Boden der Orbita zum Ansatz des proc. zygomaticus des Oberkiefers verläuft. (s. Abb. 10 Bild II.)

Bei der III. Le Fort'schen Bruchlinie sind zugleich neben dem Nasenbein und dem Oberkiefer auch noch beide Jochbeine mit herausgebrochen. Auch hier beginnt die Fraktur an der Nasenwurzel, zieht auf beiden Seiten quer durch die Augenhöhle, den seitlichen Orbitalrand und die Jochbeine. (s. Abb. 10 Bild III.)

Unter den mir vorliegenden neun Krankengeschichten von Oberkieferfrakturen findet sich bei den drei Oberkieferbrüchen mit Brillenhaematom auch ein Guerin'scher doppelseitiger Transversalbruch oder ein Le Fort I, der allerdings von der typischen Form insofern abweicht, als dabei, wie das Röntgenbild zeigt, noch weitere kleinere Frakturen von der Nasenwurzel zur medialen Augenwand ziehen. Am rechten Infraorbitalrand war ferner eine Kontinuitätstrennung zu tasten, die jedoch leider röntgenologisch nicht zur Darstellung kam. Es könnte sich auf der rechten Seite auch um eine Mischform von Guerin'scher Transversalfraktur und Le Fort II handeln. Das Röntgenbild gibt uns darüber keinen genügenden Aufschluß.

Fall 20.

F. P., 24 Jahre (1932). Sturz vom Soziussitz eines Motorrades bei Zusammenstoß mit Auto. Sofort etwa ½ Stunde bewußtlos. Mehrfaches Erbrechen, Blutung aus Mund und Nase. — In stark benommenem Zustand in die Klinik eingeliefert, zeitlich und örtlich nicht orientiert. Retrograde Amnesie. Patientin klagt über Kopfschmerzen. Schürfwunden an Stirn, Nase und Kinn. Keine Blutung aus dem Ohr. Der ganze Oberkieferalveolarfortsatz ist beweglich. Druckschmerz bei Palpation an der Schleimhautumschlagfalte des Oberkiefers auf beiden Seiten. Wahrscheinlich Guerin'sche Transversalfraktur. Die linken Schneidezähne und der linke Eckzahn oben sind herausgebrochen. Eine Frakturkante ist außerdem am rechten Infraorbitalrand zu tasten. Nasenbein rechts und Septum nasi frakturiert, dadurch Nase nach rechts disloziert und deformiert.

Das Röntgenbild zeigt mehrere feine Frakturlinien in der Nasenbeinwurzelgegend, die sich noch teilweise auf die mediale Augenhöhlenwand erstrecken. Die Oberkiefertransversalfraktur ist weniger deutlich zu sehen. Eindeutig festzustellen ist die Fraktur hier nur in der Seitenaufnahme im Bereich des rechten oberen Schneidezahns. Verdacht auf Fraktur des rechten Stirnbeins, in der Mitte des lateralen Teils der Coronalnaht rechts schräg nach unten gegen die Stirnbeinmitte zu verlaufend. (s. Abb.)

Zwei Tage nach der Einlieferung Brillenhaematom des rechten Auges. Nach vier Tagen subkonjunctivales Haematom im temporalen Lidwinkel des rechten Auges.

Die beiden anderen Oberkieferbrüche mit Lidhaematomen sind keine typische Brüche und bieten durchaus regellose Bruchformen. Eine Besonderheit stellt der nächste Bruch jedoch insofern dar,

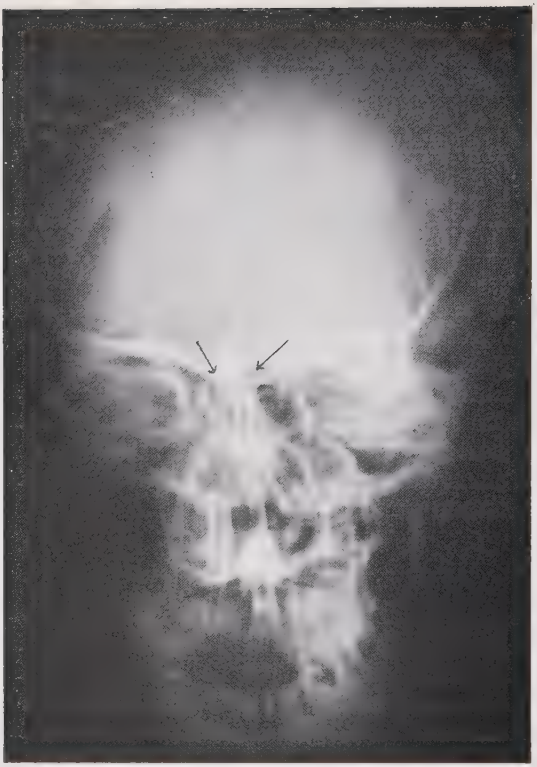

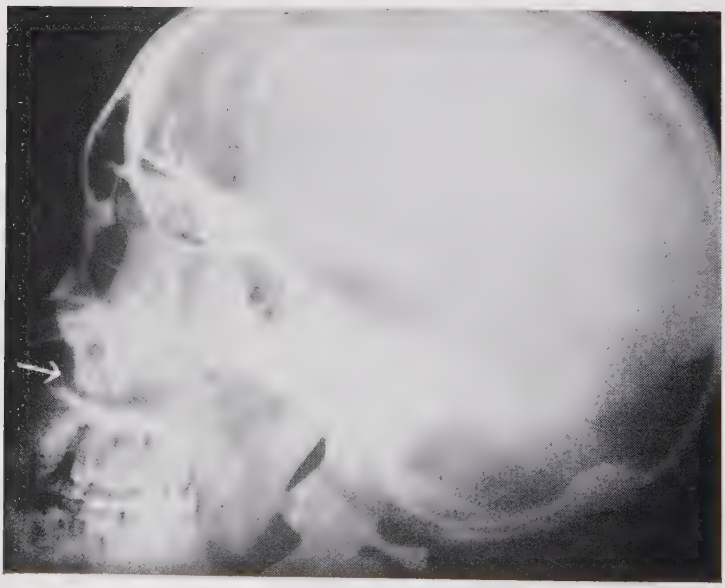

Röntgenbild Fall 20. (Abb. 11 u. 12)

als sich hierbei erst ausnahmsweise spät nach mehr als 10 Tagen, nachdem die Fraktur erfolgte, eine Suggillation des Unterlids einstellte. Bemerkenswert ist dieser Fall auch wegen der mehrfachen Hirnnervenlähmungen. Der untere Orbitalrand und der Orbitalboden weisen auch hier in beiden Fällen deutlich Frakturen auf.

Fall 21.

P. Sch., 24 Jahre (1932). Bei einem Zusammenstoß mit einem anderen Motorrad wurde die Patientin vom Soziussitz geschleudert, war einige Minuten bewußtlos, habe aber nicht erbrochen. Blutung aus dem rechten Ohr und der Nase. Keine Blutung aus dem Mund. Lag seitdem zu Hause und wurde am 10. Tage nach dem Unfall wegen rechtsseitiger Blindheit in die Klinik eingeliefert. Befund bei der Aufnahme: Hinreichend gut ernährtes junges Mädchen, ohne krankhafte Besonderheit des Allgemeinkörperzustandes. Nicht bewußtlos. Keine Klagen über Schmerzen,

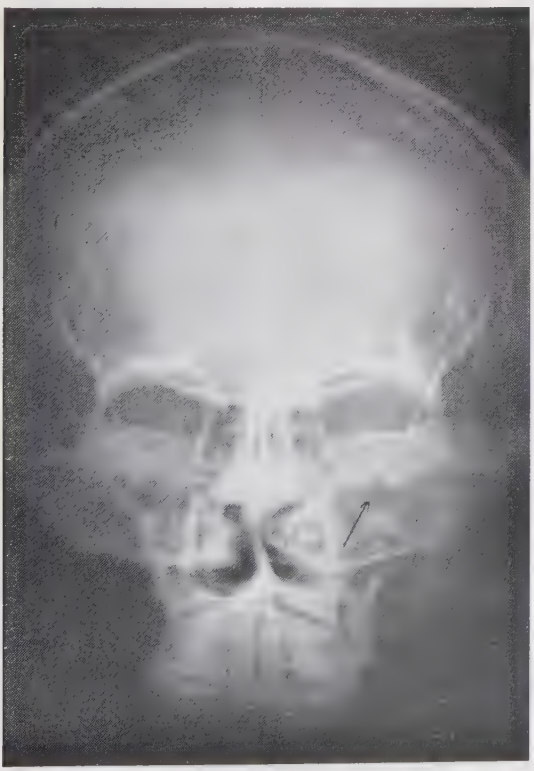

Röntgenbild Fall 21 (Abb. 13)

insbesondere kein Kopfschmerz. Auf dem rechten Auge ist die Pupille auf Lichteinfall ohne Reaktion. Linke Pupille reagiert gut. Der ganze rechte Nervus facialis ist paretisch, kein Stirnrunzeln, kein Augenlidschluß; rechte Mundseite hängt. Rechter mittlerer Trigeminusast: Sensibilität herabgesetzt. Innere Organe o. B. Extremitäten, Reflexe normal, keine Paresen.

Bei der Palpation des unteren rechten Augenhöhlenrandes ist ungefähr in der Mitte eine Kontinuitätstrennung zu tasten.

Das Röntgenbild ergibt mehrere Bruchlinien, davon eine vom rechten Oberkieferkörper durch den unteren Rand der rechten Orbita, im Boden der Augenhöhle im Zickzack nach der lateralen Wand zu verlaufend und vom Orbitalboden auch nach hinten bis ins foramen opticum rechts. Eine weitere Fraktur geht vom unteren mittleren Orbitalrand in der mittleren Augenwand zum Stirnbein.

Zunächst in den ersten Tagen nach der Aufnahme war kein Haematom erkennbar. In den nächsten Tagen, also erst nach mehr als 10 Tagen, wurde eine Blutunterlaufung am rechten unteren Lid beobachtet.

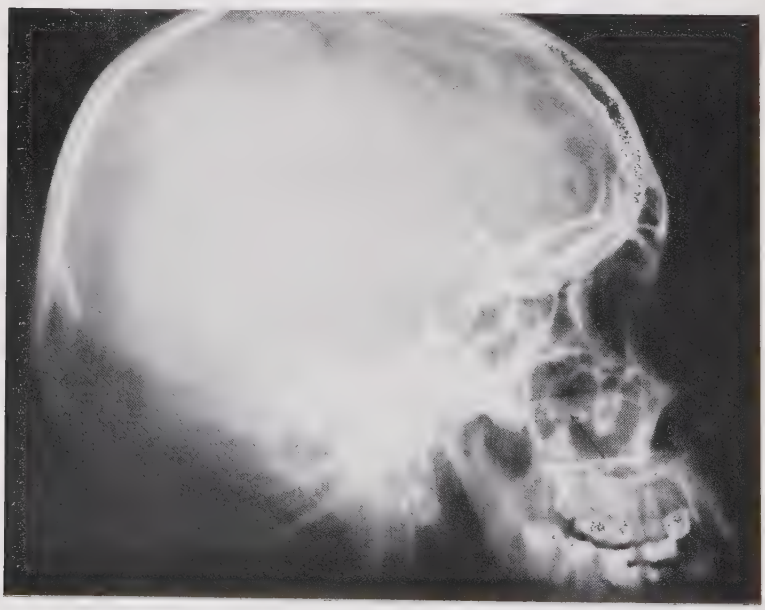

Röntgenbild Fall 21 (Abb. 14)

Fall 22.

W. Sch., 22 Jahre, Schreiner (1932). Beim Fußballspiel mit einem Gegenspieler zusammengestoßen. Stoß gegen den unteren Teil des linken Oberkiefers. Sofortige starke Schmerzen in der linken Orbitalgegend. Keine Schmerzen beim Kauen und bei Bewegungen des Unterkiefers. Nur die seitliche Bewegung des Unterkiefers nach links ist schmerzhaft. Bei Betastung fühlt man am linken unteren Orbitalrand des proc. frontalis des Oberkiefers einen ca. ½ bis ¾ cm breiten Knochenvorsprung. Beweglichkeit ist nicht festzustellen. Im Mund ist bei der Palpation in der bukkalen Umschlagfalte am linken Alveolarfortsatz etwas oberhalb der Wurzelspitzen der oberen linken Prämolaren ein deutlicher Absatz zu tasten, der sehr druckempfindlich ist: teilweise Absprengung des linken oberen Alveolarfortsatzes ohne jede Dislokation. Zähne passen gut aufeinander. — Das Röntgenbild gibt keinen sicheren Anhalt für Kieferfraktur.

Ausbildung eines Brillenhaematoms am linken Auge, am Unterlid stärker ausgebildet als am Oberlid noch am gleichen Tag.

Wegen des mir vorliegenden, leider nicht allzu umfangreichen Materials an Oberkieferbrüchen mit Lidblutungen möchte ich hier noch zur besseren Beurteilung der allgemeinen Lokalisation solcher mit Lidhaematomen einhergehender Oberkieferbrüche auf die von W ö r n e r beschriebenen Oberkiefer- und Jochbeinfrakturen mit Lidsuggillationen zu sprechen kommen. Von den zehn von ihm näher beschriebenen Oberkiefer- und Jochbeinfrakturen mit Brillenhaematom glaube ich allerdings zwei Fälle hier ausschließen zu müssen. In dem einen Fall war nämlich eine Weichteilwunde der Lider selbst vorhanden, so daß höchstwahrscheinlich also das Lidhaematom von dieser Weichteilverletzung herstammt. Der zweite Fall fällt für unsere Betrachtungen aus, weil es sich dabei lediglich, wie er selbst angibt, um „eine Schwellung und Blutung in der rechten Jochbeingegend" handelte. Bei den übrigen acht Brüchen, die alle atypische Formen aufwiesen, zeigte sich, wie an Hand von beigegebenen Röntgenbildern festgestellt werden kann, als der für uns wichtigste Befund ebenfalls regelmäßig eine Fortsetzung der Oberkiefer- oder Jochbeinfraktur in den Orbitalboden oder in die Wände hinein. Er bezeichnet auf Grund seiner Beobachtungen die Mitte des Orbitalbodens als eine Prädilektionsstelle bei Oberkieferbrüchen, was wir ja durch unsere drei Fälle von Oberkieferfrakturen mit Lidhaematomen bestätigen und erhärten konnten. Von hier laufen dann die Bruchlinien schräg nach außen ins Jochbein oder sie verlaufen, wie auch wir beobachten konnten, in gerader Richtung im Orbitalboden bis ins foramen opticum, wobei es dann nicht selten zu recht schweren Gehirnnervenlähmungen kommt.

Wir konnten bei unseren Beobachtungen nun eine gewisse Gesetzmäßigkeit in Bezug auf die Lokalisation des Haematoms

auf das Ober- oder Unterlid bei den verschiedenen Gesichtsschädelfrakturen feststellen. Unter den von uns beobachteten 13 Fällen von Oberkiefer- und Jochbeinfrakturen fanden sich 7 Fälle mit Lidhaematom, darunter 3, bei denen lediglich ein Bluterguß in das Unterlid festzustellen war und zwar einmal bei Oberkieferfraktur und 2 mal bei Jochbeinfrakturen. Bei der Oberkieferfraktur verliefen zwei Bruchlinien vom unteren Augenhöhlenrand im Orbitalboden, eine bis ins foramen opticum und eine weitere im Orbitalboden nach lateral ins Jochbein. In dem einen Fall von Jochbeinfraktur handelte es sich um einen Depressionsbruch in der Mitte der rechten Jochbeingegend, wobei das Fragment in einer Ausdehnung von 2 cm von der Mitte des Infraorbitalrandes etwa ½ cm tief eingedrückt war. Im anderen Fall konnte bei der Palpation des Margo infraorbitalis ebenfalls deutliche Stufenbildung entsprechend der sutura zygomaticomaxillaris und sichere Krepitation auch an der seitlichen sutura zygom.-frontalis festgestellt werden. Also in allen 3 Fällen waren auch Orbitalboden oder Orbitalwände in Mitleidenschaft gezogen. Demgegenüber wurden unter 21 Stirnbeinfrakturen 13 mit Lidblutungen beobachtet, wobei mit Ausnahme von 2 Fällen über eine totale Ausbreitung auf Ober- und Unterlied berichtet wurde. In diesen beiden Fällen blieb die Blutung auf das Oberlid beschränkt. Ferner zeigten beide Siebbeinfrakturen ein Brillenhaematon über beide Augenlider, einmal einseitig und im 2. Fall beidseitig. Stets fanden wir bei den Stirn- und Siebbeinfrakturen mit Blutung in beide Augenlider, soweit Angaben darüber vorhanden waren, eine stärkere Ausbildung des Haematoms im Oberlid verzeichnet. Die Beobachtung der Stirn- und Siebbeinfrakturen ergab jedenfalls keinen einzigen Fall, wo das Unterlid allein einen Bluterguß aufzeigte, ebenso wie bei den Oberkiefer- und Jochbeinfrakturen kein isoliertes Oberlidhaematom festgestellt wurde. Aus dem isolierten Auftreten sowie aus der öfter beobachteten stärkeren Ausbreitung des Oberlidhaematoms bei Stirn- und Siebbeinfrakturen dürfen wir aber schließen, daß sich der Bluterguß hierbei vom Oberlid weiter auf das Unterlid ausbreitet, vorausgesetzt natürlich, daß die Blutung auch genügend stark ist. Auch entsprechen diese Beobachtungen den sonstigen allgemeinen klinischen Erfahrungen von L i e b r e c h t, S e i f e r t, K e h l u. a. über ein bei Orbitaldachfraktur beobachtetes, primäres und stärker ausgeprägtes Auftreten des Haematoms am Oberlid und zwar breitet sich die Blutung von dort nach den Beobachtungen von S e i f e r t um den mittleren Augenwinkel herum der Nasooribtalfalte folgend weiter auf das Unterlid aus. Bei den Oberkiefer- und Jochbeinfrakturen im Orbitalboden senkt sich die Blutung in das Unterlid ein und bleibt auch häufig auf das Unterlid allein beschränkt. Bei ausgedehnteren Orbitalfrakturen und den dabei in verstärktem Maße auftretenden Orbitalblutungen wird das Blut ebenfalls der Nasoorbitalfalte folgend auch aufwärts in das Oberlid eingepreßt.

Damit wäre also die Entstehungsursache des Brillenhaematoms in all den Fällen geklärt, wo es sich nur einseitig zeigte, nämlich an dem Auge, in dessen knöcherner Augenhöhle die Fraktur auftrat. Wie aber haben wir uns die Entstehung eines auch gleichzeitig am anderen Auge auftretenden Brillenhaematoms in den Fällen zu erklären, wo bei der klinischen und röntgenologischen Untersuchung nur einseitig eine Fraktur in der Augenhöhle einwandfrei festgestellt werden konnte? In der Literatur scheint diese Frage bisher völlig unberücksichtigt geblieben zu sein. Jedenfalls habe ich in der mir zugänglichen Literatur keine diesbezüglichen Mitteilungen finden können. Unter 15 Fällen an Stirn- und Siebbeinfrakturen zeigten 10, nämlich 9 Stirn- und 1 Siebbeinfraktur ein beidseitiges Brillenhaematom. Dagegen konnten wir unter unserem Beobachtungsmaterial bei 7 Oberkiefer- und Jochbeinbrüchen mit Lidhaematomen, wo die Fraktur einseitig im Orbitalboden festgestellt worden war, keinen Fall von beidseitigem Haematom beobachten. Auch unter den von W ö r n e r zusammengestellten 8 Oberkiefer- und Jochbeinfrakturen zeigte sich nur ein einziges Mal ein beidseitiges Brillenhaematom. Also zusammen unter insgesamt 15 Fällen von Oberkiefer- und Jochbeinbrüchen finden wir nur 1 mal ein beidseitiges Brillenhaematom. Dagegen ergab die Beobachtung von 15 Stirn- und Siebbeinfrakturen 10 mal ein doppelseitiges Lidhaematom. Diese Ergebnisse sind bei der Gegenüberstellung doch wohl zahlenmäßig zu unterschiedlich, als daß sie als zufällig angesehen werden könnten.

Nach meinem Erachten müssen wir in diesen Fällen, wo ein doppelseitiges Brillenhaematom auftrat, aber nur einseitig in einer Orbita eine Fraktur nachgewiesen werden konnte, trotzdem annehmen, daß das Trauma indirekt auch in der zweiten Augenhöhle eine Fissur oder eine feine Fraktur mitbewirkt hat, die allerdings röntgenologisch wegen ihrer meist nur geringen Dehiszenz nicht zu erfassen sind, aber trotzdem zu genügen starken Gefäßzerreißungen geführt haben, um auch an diesem Auge eine Lidblutung hervortreten zu lassen.

Ferner glauben wir auch auf Grund unserer Beobachtungen eine Erklärung dafür abgeben zu können, warum wir von dem Zeitpunkt der erfolgten Fraktur bis zum sichtbaren Auftreten der Lidblutung Zeitunterschiede von wenigen Stunden bis auf 2 oder 3 Tage beobachten können. Als Ausnahmefall ist in dieser Beziehung bereits schon auf Fall 21 hingewiesen worden, wo ein Haematom des Unterlids bei mehrfachen Frakturen im Orbitalboden und in der medialen Orbitalwand sogar erst nach über 10 Tagen hervortrat. Bei den Lidhaematomen, die sich oft schon nach wenigen Stunden entwickelten und dabei häufig eine pralle Füllung und starke Verfärbung zeigten, fand sich meist eine deutlich ausgeprägte Fraktur in der vorderen Augenhöhle, meistens in den Fällen von Stirnbeinfraktur, wo der Bruch breit klaffend über den oberen Orbitalrand in das Augenhöhlendach auslief.

Die Blutung konnte dabei sogar so ausgiebig sein, daß der Bulbus aus seiner Lage gedrängt und in seiner Bewegung eingeschränkt wurde (Fall 2 und 10).

Bei den sich erst nach 2 oder gar mehreren Tagen entwickelnden Brillenhaematomen war dagegen meist nur eine schwächer ausgeprägte Lidblutung zu verzeichnen. Es handelt sich dabei in erster Linie um Frakturen oder wohl öfter noch um Fissuren im hinteren Augenhöhlenbereich, denn vielfach gab auch die Röntgenplatte keinen Anhalt für eine direkte oder indirekte Orbitalfraktur. In diesen Fällen tritt die Blutung nur wenig massig auf und breitet sich daher auch nur langsam bis in die Lider aus. Mit diesen Beobachtungen und Schlußfolgerungen über den Sitz der Fraktur stimmen wir auch mit L i e b r e c h t überein, der über die Orbitalbrüche ebenfalls etwa folgende Ausführungen macht: Sind die Blutungen in die Lider sehr ausgeprägt, so daß die Lider blauschwarz verfärbt sind und als dicke Wülste vorspringen, so treten die Blutungen auch unmittelbar nach dem Unfall hervor. Die Brüche im Orbitaldach reichten nach seinen Angaben in solchen Fällen bis zur vorderen Stirnwand. Der Orbitalknochen war dann meist mehrfach zerbrochen.

In der weitaus überwiegenden Mehrzahl unserer Fälle konnten wir beobachten, daß die Lidhaematome bei unseren mit Gesichtsschädelfrakturen einhergehenden Orbitalbrüchen schon verhältnismäßig kurze Zeit, so meistens noch am selben oder doch am nächsten Tag nach der erfolgten Fraktur auftreten.

Zum Schluß eine kurze Zusammenfassung der wichtigsten bis jetzt dargestellten Ergebnisse und der sich für unsere Fragestellung ergebenden Folgerungen:

1. Einleitend wird allgemein auf die bei Knochenbrüchen entstehenden Haematome und auf die ihnen je nach dem Ort ihres Auftretens zukommende Bedeutung als Diagnostikum von Frakturen hingewiesen. Sodann wird das oft schon durch verhältnismäßig schwache Kontusionen gegen die Lid- und Augenhöhlengegend selbst hervorgerufene sogenannte „blaue Auge" von dem bei Frakturen des Schädels auftretenden Brillenhaematom abgegrenzt sowie auf die sonstigen Möglichkeiten der Entstehung von Lidunterlaufungen durch starke Rumpf- und Unterleibskompressionen aufmerksam gemacht.

2. Eingehend werden sodann die normalen anatomischen Lagerungsverhältnisse der an der Bildung des Gesichtsschädels beteiligten Schädelknochen und der in der Augenhöhle gelegenen Gebilde in ihrem gegenseitigen Zusammenhang besprochen.

3. Nach Berücksichtigung und Würdigung dieser anatomischen Verhältnisse werden die verschiedenen Möglichkeiten der Ausbreitung und des Vorwärtsschreitens einer Blutung aus der Augenhöhle von ihrem Ursprungsort an der Frakturstelle bis in die Lider dargelegt.

4. Insbesondere wird auf die Wichtigkeit der von Seifert präparatorisch dargestellten, ringförmig von der äußeren Haut zum knöchernen Orbitalrand ziehenden Grenzscheide hingewiesen. Durch diese Grenzscheide wird sowohl das subkutane Vordringen eines Blutergusses aus den Weichteilen der Augenlidumgebung von Stirn, Schläfe oder Wange auf die Lider sowie auch umgekehrt eine weitere Ausbreitung des Lidergusses über die Grenzscheide hinaus auf die umgebenden Weichteile verhindert.

5. An Hand der angeführten 22 Fälle von Gesichtsschädelfrakturen mit Brillenhaematomen wird der Nachweis geführt, daß die Gesichtsknochenfrakturen mit Brillenhaematomen in fast allen Fällen eine Fortsetzung bis in die Orbita hinein fanden und daß in den übrigen wenigen Fällen, wo uns der Nachweis der direkten, fortgesetzten Fraktur nicht gelang, eine indirekte Orbitalfraktur angenommen werden mußte.

Hingewiesen wird insbesondere auf die Möglichkeit der in solchen Fällen durch Contrecoup verursachten Orbitalfrakturen mit folgenden Lidblutungen.

6. Zu erwähnen ist ferner, daß andererseits bei den Gesichtsknochenfrakturen ohne Brillenhaematome kein Fall festgestellt werden konnte, wo die Gesichtsknochenfraktur eine direkte Fortsetzung in die Orbita zeigte oder wo eine indirekte Orbitafraktur hätte nachgewiesen werden können.

Zusammenfassung:

1. Erstreckt sich die Gesichtsschädelfraktur gleichzeitig auch auf die knöcherne Orbita oder sollte das Trauma indirekt zu einer isolierten Fraktur der dünnen Orbitalknochen geführt haben, so kann man mit Sicherheit das Auftreten eines Brillenhaematoms annehmen.

2. Wurde bei der Fraktur oder Fissur in der Orbita nur wenig Blut ergossen, so wird die nur mäßig gegen das Septum andrängende Blutung von diesem zurückgehalten und die Blutunterlaufung in die Augenlider fehlt.

3. Das sich bei solchen auf die Orbita fortgesetzten Gesichtsschädelfrakturen oder indirekten Orbitalfrakturen entwickelnde Lidhaematom überschreitet auch bei stärkster Ausprägung nie eine „brillenförmige" Ausbreitung rings um die Augenlider.

Ich hoffe, in der vorliegenden Arbeit nachgewiesen zu haben, daß das Brillenhaematom nicht völlig einseitig als ein allein für Schädelbasisfraktur pathognomisch zu wertendes Symbol ist, sondern daß es auch bei Frakturen des Gesichtsschädels zu beobachten ist, nämlich in all den Fällen, wo die Fraktur der Gesichtsknochen in die knöcherne Orbita bis jenseits des von Seifert dargestellten Bindegewebsstranges hineinverläuft. Das

gilt nicht nur von den Frakturen des Stirnbeins oder des Siebbeins, wobei der Bruch als fortgesetzte Gesichtsschädelfraktur in das Orbitaldach, also in die vordere Schädelbasisgrube hineinzieht, sondern gleichfalls von den Frakturen des Oberkiefers und Jochbeins, die auf Orbitalboden und Orbitalränder mit hinübergreifen.

Wir dürfen also bei Ausschluß einer unmittelbaren traumatischen Entstehung des Lidhaematoms durch Verwundung der Weichteile der Augenhöhle das Auftreten eines Brillenhaematoms als einen beachtenswerten Hinweis für eine Fraktur des Gesichtsschädels ansehen, müssen jedoch dann bei Vorhandensein eines Brillenhaematoms nach Feststellung der Gesichtsknochenfraktur die Fortsetzung derselben in der Augenhöhle suchen oder sollte der Nachweis einer solchen auf die Orbita unmittelbar fortgesetzten Gesichtsschädelfraktur nicht gelingen, eine indirekte Orbitalfraktur für sehr wahrscheinlich ansehen.

Literatur.

Bronner, Zur Diagnose und Behandlung der Jocheinbrüche. Chirurg 2, 1930.

Berlin, Krankheiten der Orbita. Blutungen in die Orbita. Dieses Handbuch, 1. Aufl. VI, 1915.

Girard, Hémorrhagies de l'orbita par contrecoup. Thèse de Lyon. Ref. Revue générale d'Ophth. 1903 p. 475.

Ipsen, Die indirekten Orbitaldachfrakturen. Inaug. Diss. Greifswald 1898.

Kehl, Ueber die Ausbreitungswege der fortgeleiteten Blutunterlaufungen an der Bindehaut der Lider und des Augapfels und ihre diagnostische Bedeutung bei Frakturen im Bereich der Orbita. Brun's Beitr. 123, 1921.

König, Lehrbuch der spez. Chirurgie. 1881, 3. Aufl. Bd. 1.

Küttner, Handbuch der prakt. Chirurgie. Stuttgart 1921, Bd. 1.

Liebrecht, Schädelbruch und Auge. Arch. für Augenheilkunde. 1906.

Matti, Die Knochenbrüche und ihre Behandlung. Berlin 1922, Bd. 2.

Mayer, E. G., Handbuch der Röntgenkunde. 1927, Bd. 2.

Milner, Die sog. Stauungsblutungen infolge Ueberdrucks im Rumpf und dessen verschiedene Ursachen. Dt. Z. f. Chir., Bd. 76.

Perthes, Ueber ausgedehnte Blutextravasate am Kopf infolge von Kompressionen des Thorax. Dt. Z. f. Chir. 1899, Bd. 50, S. 436.

Perthes u. Borchers, Verletzungen und Krankheiten der Kiefer. Neue Deutsche Chirurgie 1932, Bd. 53.

Sabotta, Handatlas der normalen Anatomie des Menschen. 1930.

Salus, Ueber das Luftemphysem der Orbita und der Lider. Z. f. Augenheilkunde. 1908, Bd. XX.

Scaglia, Guiseppe, Ueber den Entstehungsmechanismus der indirekten Orbitaldachfraktur. Arch. ital. Chir. 25, 1929. Brüning-Gießen.

Seifert, Das Frakturhaematom am Augenlid („Brillenhaematom"). Arch. f. orthop. u. Unfallchirurgie 1928.

Spalteholz, Handatlas der Anatomie des Menschen. 1927.

Stierlin (1900), Verletzungen des Auges. S. Wagemann, Bd. I, S. 738. 1915.

Tilmann, Ueber Gehirnverletzungen durch stumpfe Gewalt und ihre Beziehungen zu den Brüchen des knöchernen Schädels. Arch. f. klin. Chir., Bd. 66.

Wagemann, A., Verletzungen des Auges. Leipzig 1915.

Wasmund, Frakturen und Luxationen des Gesichts. 1927.

Wullstein-Wilms, Lehrbuch der Chirurgie. 1921.